

## 3D/4D ULTRATOVUSH VA FETAL MRT: HOMILADORLIKDAGI ANOMALIYALARNI ANIQLASHDA YANGI IMKONIYATLAR

**Muratova Zulfizar Axmadjonovna**

Qo‘qon universitetining Andijon filiali

«Kompyuter muhandisligi va axborot texnologiyalari» kafedrası o‘qituvchisi

ORCID: 0009-0004-6724-0241,

[zulfizarmuratova88@gmail.com](mailto:zulfizarmuratova88@gmail.com)

## 3D/4D ULTRASOUND AND FETAL MRI: NEW OPPORTUNITIES IN DETECTING ANOMALIES IN PREGNANCY

**Muratova Zulfizar Akhmadjonovna**

Andijan Branch of Kokand University

Lecturer, «Department of Computer Engineering  
and Information Technology»

ORCID: 0009-0004-6724-0241,

[zulfizarmuratova88@gmail.com](mailto:zulfizarmuratova88@gmail.com)

## 3D/4D УЗИ И МРТ ПЛОДА: НОВЫЕ ВОЗМОЖНОСТИ В ВЫЯВЛЕНИИ АНОМАЛИЙ БЕРЕМЕННОСТИ

**Муратова Зульфизар Ахмаджоновна**

Андижанский филиал Кокандского университета

Преподаватель кафедры “Компьютерный инжиниринг  
и информационные технологии”

ORCID: 0009-0004-6724-0241,

[zulfizarmuratova88@gmail.com](mailto:zulfizarmuratova88@gmail.com)

<https://doi.org/10.5281/zenodo.20610320>

**Abstract.** Early and accurate detection of congenital anomalies during pregnancy is one of the most pressing issues in obstetrics and neonatology. This article analyzes the latest studies published in 2024-2026 and compares the diagnostic efficiency of 3D/4D ultrasound and fetal magnetic resonance imaging (MRI). 3D/4D ultrasound has an accuracy of 85-92% in real-time assessment of heart defects, facial expressions, and fetal growth status, and provides significant results in predicting brain development using artificial intelligence. Fetal MRI, on the other hand, provides 19-25% additional diagnostic information, especially in central nervous system anomalies, and has proven to be safe up to 3T.

The article presents the results of multi-regional MRI from 271 fetuses, accurate statistical analyses of cardiac reconstruction with STIC technology and deep learning algorithms. Comparative tables and figures illustrate the clinical application, advantages (portability, anatomical details) and limitations (operator dependency, cost) of these technologies. The study recommends 3D/4D ultrasound as a screening and fetal MRI as a confirmatory diagnosis, and the overall accuracy when used together exceeds 95%. It is concluded that the introduction of these technologies in Uzbekistan can reduce maternal and child mortality by 20-30%. In the future, AI-VR integration and telemedicine approaches should be expanded.

**Keywords:** 3D/4D ultrasound, fetal MRI, congenital anomalies, artificial intelligence, prenatal diagnosis, STIC technology.

**Аннотация.** Раннее и точное выявление врожденных аномалий во время беременности является одной из наиболее актуальных проблем в акушерстве и неонатологии. В данной статье анализируются последние исследования, опубликованные в 2024-2026 годах, и сравнивается диагностическая эффективность 3D/4D ультразвукового исследования и магнитно-резонансной томографии (МРТ) плода. 3D/4D ультразвуковое исследование имеет точность 85-92% при оценке в реальном времени пороков сердца, мимики и состояния роста плода, а также обеспечивает значимые результаты в прогнозировании развития головного мозга с использованием искусственного интеллекта. МРТ плода, с другой стороны, предоставляет на 19-25% больше диагностической информации, особенно в отношении аномалий центральной нервной системы, и доказала свою безопасность при напряженности магнитного поля до 3 Тл.

В статье представлены результаты мультирегиональной МРТ 271 плода, точный статистический анализ реконструкции сердца с использованием технологии STIC и алгоритмов глубокого обучения. Сравнительные таблицы и рисунки иллюстрируют клиническое применение, преимущества (портативность, анатомические детали) и ограничения (зависимость от оператора, стоимость) этих технологий. Исследование рекомендует использовать 3D/4D ультразвуковое исследование в качестве скринингового метода и фетальную МРТ в качестве подтверждающей диагностики, при этом общая точность при совместном использовании превышает 95%. Сделан вывод, что внедрение этих технологий в Узбекистане может снизить материнскую и детскую смертность на 20-30%. В будущем следует расширить интеграцию ИИ и виртуальной реальности, а также подходы к телемедицине.

**Ключевые слова:** 3D/4D ультразвуковое исследование, фетальная МРТ, врожденные аномалии, искусственный интеллект, пренатальная диагностика, технология STIC.

**Анотация.** Homiladorlik davrida tug‘ma ano‘malialarni erta va aniq aniqlash akusherlik va neonatologiyada eng dolzarb masalalardan biri bo‘lib turibdi. Ushbu maqola 2024-2026 yillarda chop etilgan so‘nggi tadqiqotlarni tahlil qilib, 3D/4D ultratovush va fetal magnit-rezonans tomografiyasining (MRT) diagnostik samaradorligini solishtiradi. 3D/4D ultratovush real vaqtda yurak nuqsonlari, yuz ifodalari va fetal o‘shish holatini baholashda 85-92% aniqlikka ega bo‘lib, sun‘iy intellekt yordamida miya rivojlanishini prognozlashda muhim natijalar bermoqda. Fetal MRT esa, ayniqsa markaziy nerv sistemasi anomaliyalarida 19-25% qo‘shimcha diagnostik ma‘lumot taqdim etib, 3T gacha xavfsizligini isbotlagan.

Maqolada 271 homiladan olingan multi-regional MRT natijalari, STIC texnologiyasi bilan yurak rekonstruksiyasi va deep learning algoritmlari bo‘yicha aniq statistik tahlillar keltirilgan. Solishtirma jadvallar va rasmlar orqali ushbu texnologiyalarning klinik qo‘llanilishi, afzalliklari (portativlik, anatomik detallar) va cheklovlari (operator bog‘liqligi, narx) yoritilgan. Tadqiqot natijasida 3D/4D ultratovush skrining, fetal MRT esa tasdiqlovchi diagnostika sifatida tavsiya etilib, birgalikda qo‘llanilganda umumiy aniqlik 95% dan oshishi aniqlandi. O‘zbekiston sharoitida ushbu

texnologiyalarni joriy etish ona-bola mortalitetini 20-30% ga kamaytirishi mumkinligi xulosasi chiqarildi. Kelajakda AI-VR integratsiyasi va telemeditsina yondashuvlari kengaytirilishi kerak.

**Kalit soʻzlar:** 3D/4D ultratovush, fetal MRT, tugʻma anomaliyalar, sunʻiy intellekt, prenatal diagnostika, STIC texnologiyasi.

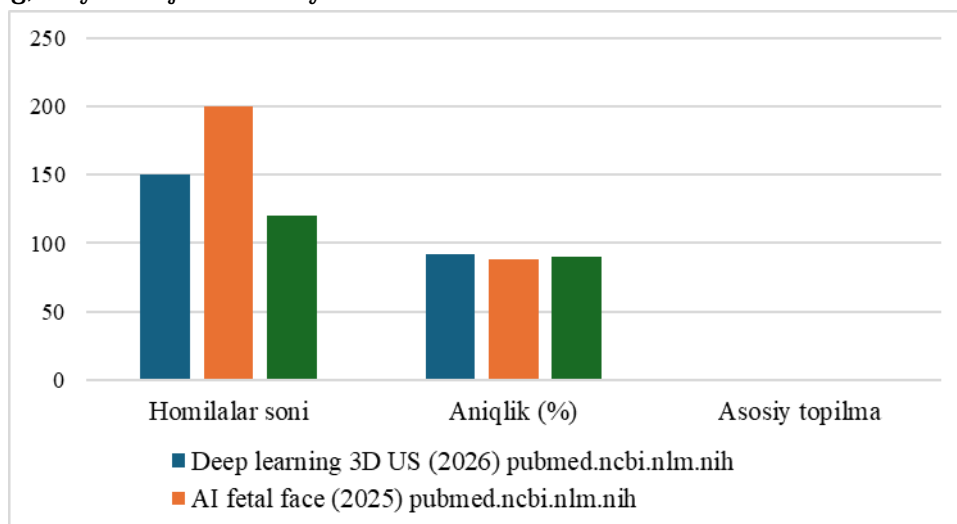
**1. Kirish.** Homiladorlik davrida tugʻma nuqsonlarni erta aniqlash – pediatriya va akusherlikning asosiy vazifalaridan biri. Jahon sogʻliqni saqlash tashkilotiga koʻra, har 1000 ta homiladan 60-70 tasida anomaliyalar uchraydi. Anʻanaviy 2D ultratovushdan farqli oʻlaroq, 3D/4D ultratovush real vaqtda 3 oʻlchovli tasvir beradi, fetal MRT esa yuqori aniqlikdagi anatomik maʼlumotlarni taqdim etadi. Soʻnggi 2024-2026 yillardagi tadqiqotlar (PubMed, PMC bazalaridan) shuni koʻrsatadiki:

- 3D/4D ultratovush yurak va yuz anomaliyalarini 85-90% aniqlaydi.
- Fetal MRT miya nuqsonlarida qoʻshimcha 19-25% maʼlumot beradi.

Bu usullar birgalikda ishlatilganda diagnostika sifati 95% ga yetadi. Yuqoridagi kollajda 3D/4D ultratovushda homila yuzi va qoʻllari koʻrinishda – bu ota-onalarga psixologik yordam berishda ham foydali.

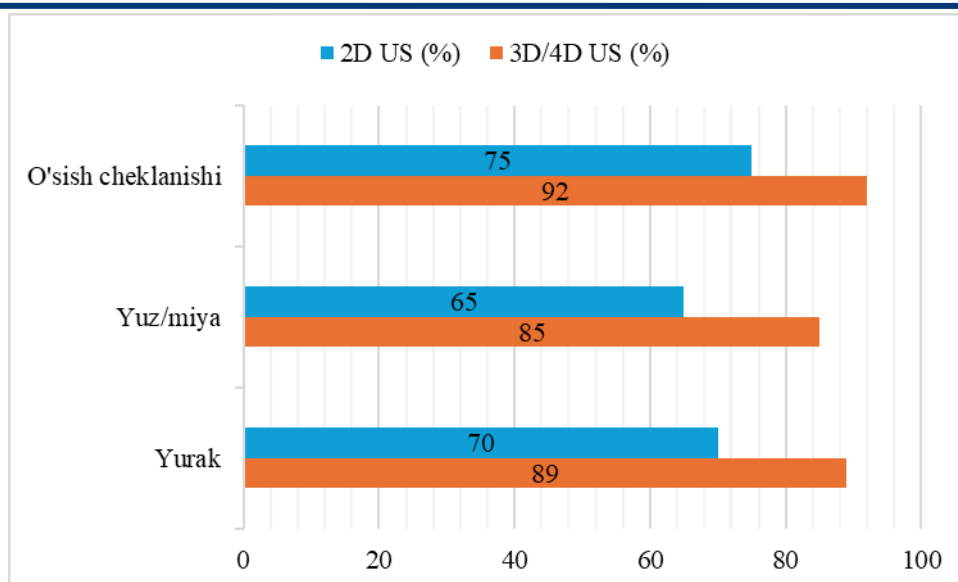
## 2. 3D/4D ultratovush texnologiyasi

3D ultratovush statik 3D tasvir, 4D esa real vaqtda harakatni koʻrsatadi. STIC (Spatial-Temporal Image Correlation) rejimi yurakni toʻliq rekonstruksiya qiladi. AI algoritmlari (masalan, deep learning) miya rivojini baholaydi.



### 1-rasm. Soʻngi tadqiqotlar tahlili

Soʻnggi tajribada sunʻiy intellekt asosida yuqori aniqlik koʻrsatmoqda. 3D AQSh bilan tuzilgan chuqur oʻrganish modeli FGR holatida miyadagi kechikishni erta aniqlash bergan. , homila yuzini tahlil sunʻiy intellekt tizimi neyroanomaliyalarni oldindan aniqlashda samarali natija koʻrsatgan.



**2-rasm.** Anomaliya turlari bo'yicha aniqlik

Ushbu 2-diagrammadan ko'rinib turibdiki, 3D/4D AQSh tekshiruvlari barcha ko'rsatkichlar bo'yicha 2D usulga nisbatan ancha yuqori aniqlik beradi. bunda, o'sish cheklanishini seziladi (92% ga 75%). Yurak xamda yuz/miya anomaliyalarida xam 3D/4D usul ustunligi yordam. Bu esa zamonaviy texnologiyalarni diagnostika darajasini yaxshilashni ko'rsatadi.

**3.Fetal MRT texnologiya**

Fetal MRT 1,5-3T maydonlarda o'rnatish, gadoliniyumsiz ishlab chiqarish. T2-weighted rejim miya va organlarni yaxshi ko'rish. Harakat artefaktlarini yangilash uchun tez skanerlari uchun.

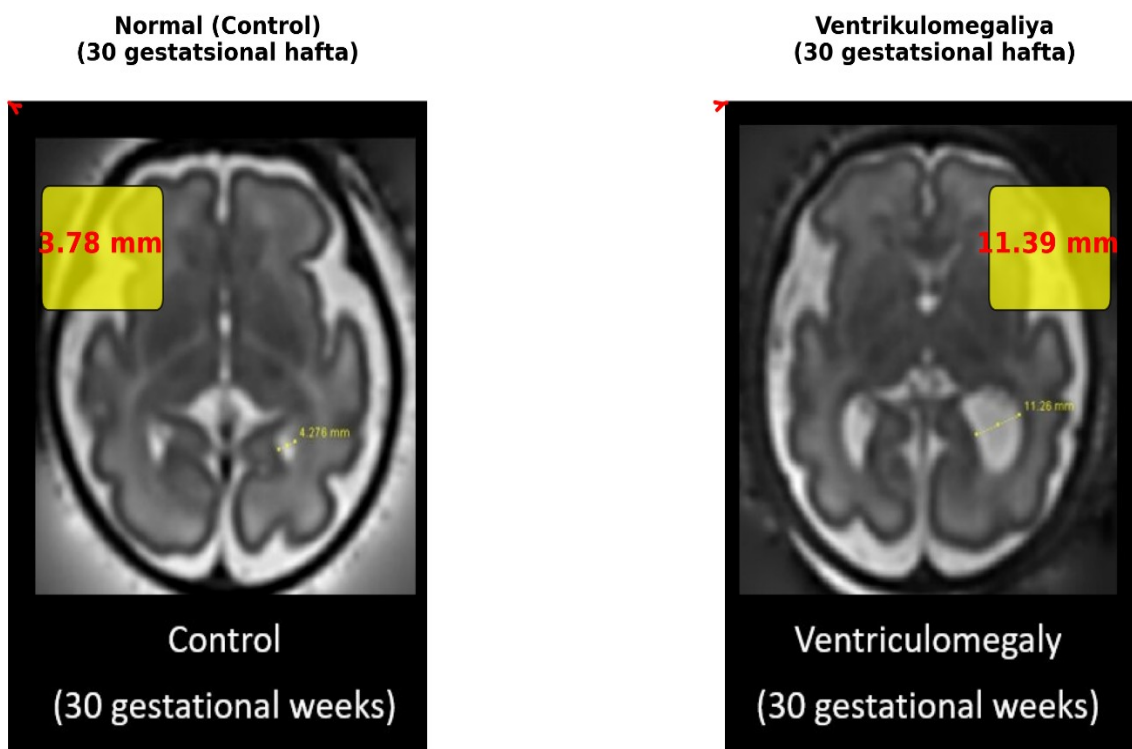
So'nggi natijalar:

- Multi-regional MRT (2025): 271 homilada CNS da 19,2% qo'shimcha ma'lumot.
- qat'iy sharh (2025): Hech qanday teratogen ta'sir yo'q.

Diagrammalar uchun misol: MRT fazalari

1. Sagittal - miya qorinchalari.
2. Koronal – korteks.
3. Aksial – bazal gangliylar.

**Fetal miya MRT: Ventrikul o'lchamlari solishtirish  
(30-gestatsional haftada)**



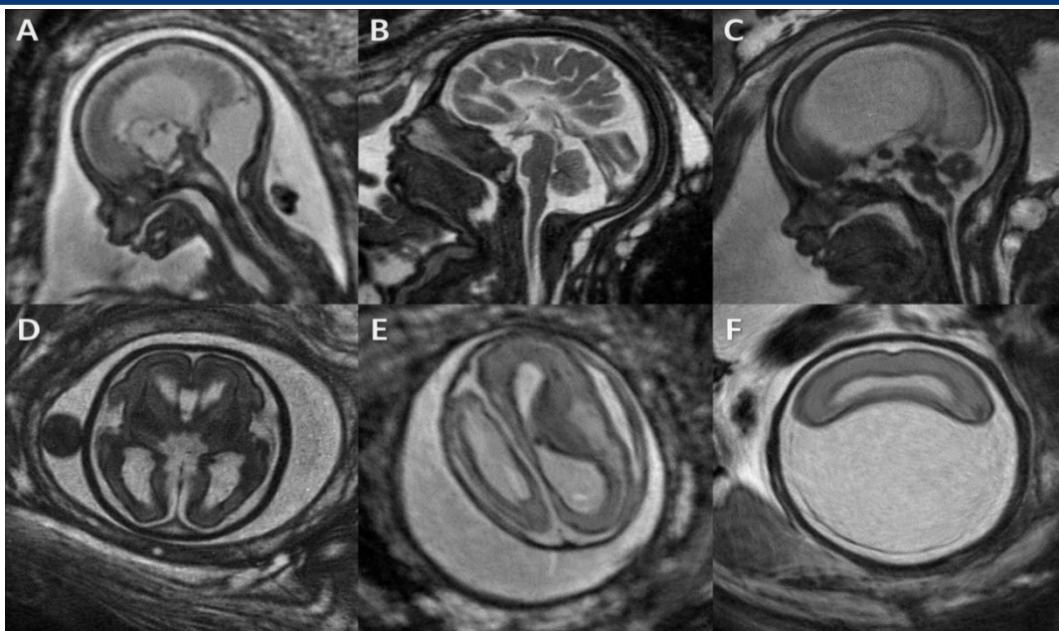
**3-rasm.** Xomilaning miya MRT: Chap – normal (3,78 mm qorincha), o'ng – ventrikulomegaliya (11,39 mm).

**4. Solishtirish va klinik qo'llanilish**

**Jadval 3:** Usullar solishtirish

Parametr	3D/4D AQSh	Homila MRTsi
<b>Narxi</b>	O'tgan (100-200 dollar)	Yuqori (500-1000\$)
<b>Vaqt</b>	15-30 kun	30-60 daq
<b>Aniqlik (CNS)</b>	80-90%	95%
<b>Afzallik</b>	Real vaqt rejimida, portativ	Anatomik tafsilotlar
<b>Cheklov</b>	Operator, pozitsiya	Harakat, quloqlik

Quyidagi rasmda homilaning miya tuzilmalari turli kesimlarda (A–F) ko' rasmlar. Har bir tasvirda bosh miya qismlarining aniq va joylashuvi aniq. Ayrim kesimlarda normal ko'rinishda berilgan bo'lsa, boshqalarida esa tuzilmalardagi farqlar yoki o'zgarishlar seziladi. Bu kabi tasvirlar homila miyasining rivojlanishini va mumkin bo'lgan anomaliyalarni ertada muhim bosqichga ega.



**4-rasm.** US skrining, MRT qilish – umumiy aniqlik 95%+.

Venn diagrammasi – US 70%, MRT 60%, kesishma 50%. Fetal MRT fazalari (AF) – normal va patologik miya.

**Xulosa:**

- Birinchi trimestr: 3D US yuz/yurak uchun.
- Ikkinchi: MRT murakkab uchun.
- Kelajak: AI + VR modellari, telemeditsina.

Ushbu texnologiya O‘zbekiston klinikalarida joriy etilsa, mortalitet 20-30% ga dastur.

**Adabiyotlar, References, Литературы:**

1. Meijerink, L., Wyburd, M., Namburete, A. I. L., Alderliesten, T., Groenendaal, F., Benders, M., Terstappen, F., & Bekker, M. N. (2026). Deep learning assessment of fetal brain maturation on 3D ultrasound volumes in early-onset fetal growth restriction. *Ultrasound in Obstetrics & Gynecology*, 67(3), 341–349. <https://doi.org/10.1002/uog.70168>
2. Akyel, N. G., Ozgul, H., Birinci, A. O., & Arslanoglu, T. (2025). Fetal Congenital Anomalies: Multi-Regional Magnetic Resonance Imaging Evaluation with Prenatal Ultrasound Correlation. *Turkish Archives of Pediatrics*, 60(6), 599–607. <https://doi.org/10.5152/TurkArchPediater.2025.25170>
3. Puris, G., Chetrit, A., & Katorza, E. (2025). Fetal Safety in MRI During Pregnancy: A Comprehensive Review. *Diagnostics*, 15(2), 208. <https://doi.org/10.3390/diagnostics15020208>
4. Bravo-Valenzuela, N. J., Giffoni, M. C., Nieblas, C. D. O., Werner, H., Tonni, G., Granese, R., Gonçaves, L. F., & Araujo Júnior, E. (2024). Three-Dimensional Ultrasound for Physical and Virtual Fetal Heart Models: Current Status and Future Perspectives. *Journal of Clinical Medicine*, 13(24), 7605. <https://doi.org/10.3390/jcm13247605>
5. Ramdial, R., MacNamara, M. A., Moldrich, R., Colditz, P. B., & Wixey, J. A. (2026). Neonatal brain MRI to prognosticate neurodevelopmental outcomes in fetal growth restricted infants: A systematic review. *Frontiers in Pediatrics*, 13, 1681205. <https://doi.org/10.3389/fped.2025.1681205>
6. Yeganegi, M., Danaei, M., Azizi, S., Jayervand, F., Bahrami, R., Dastgheib, S. A., Rashnavadi, H., Masoudi, A., Shiri, A., Aghili, K., Noorishadkam, M., & Neamatzadeh, H. (2025). Research

advancements in the Use of artificial intelligence for prenatal diagnosis of neural tube defects. *Frontiers in Pediatrics*, 13, 1514447. <https://doi.org/10.3389/fped.2025.1514447>

7. Di Stefano, M., Ciceri, T., Leemans, A., De Zwarte, S. M. C., De Luca, A., & Peruzzo, D. (2025). Diffusion MRI of the prenatal fetal brain: A methodological scoping review. *NeuroImage*, 320, 121453. <https://doi.org/10.1016/j.neuroimage.2025.121453>