

## ASPIRATSION SINDROMDAN NOBUD BO'LGAN CHAQALOQLAR BUYRAGINING MORFOLOGIK O'ZGARISHLARI

<sup>1</sup>Egamov Bunyodbek Jumanazarovich,

<sup>2</sup>Salaeva Zulfiya Shanazarovna

Toshkent tibbiyot akademiyasi Urganch filiali, Urganch, O'zbekiston

<https://www.doi.org/10.5281/zenodo.7844382>

### ARTICLE INFO

Received: 08<sup>th</sup> April 2023

Accepted: 18<sup>th</sup> April 2023

Online: 19<sup>th</sup> April 2023

### KEY WORDS

Chaqaloq, neonatal davr,  
buyrak morfologiyasi.

### ABSTRACT

*Erta neonatal davrda aspiratsiya sindromi neonatologiyada hali ham dolzarb tadqiqot mavzusi bo'lib qolmoqda, klinik ahamiyatiga qaramay, yangi tug'ilgan chaqaloqlarda va chaqaloqlarda tug'ruqdan keyingi aspiratsiyaga hali ham kamroq e'tibor qaratiladi.*

**Tadqiqot ob'ekti va predmeti.** Respublika patologik anatomiya markazida 2018-2022 yillardagi neonatal davrda jami 72 nafar neonatal davrning erta davrida nobud bo'lgan chaqaloqlar va ularning buyrak to'qimasi materiallari olingan.

**Olingan natijalar.** 7 kungacha bo'lgan davrda aspiratsion sindrom bilan kasallangan chaqaloqlar buyragi gipoksiya sababli, koptokchalarining shaklan deformatsiya-langani oqibatida, koptokcha tuzilmalarida mezangial xujayralarning proliferativ faolligini oshganligi aniqlandi.

**Xulosa:** Erta neonatal davrdagi (0-7 kungacha bo'lgan davr) chaqaloqlar buyragi homila ichi pnevmoniyasi bilan tug'ilib, aspiratsiya sindromi natijasida 3 sutkada nobud bo'lgan chaqaloqlar buyragida segmentar nekrotik nefroz o'choqlarining rivojlanishi kuzatildi.

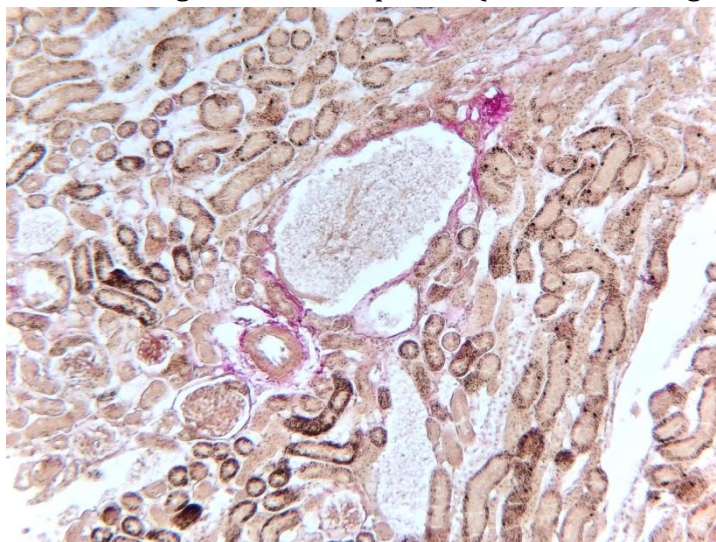
**Mavzuning dolzarbligi:** Erta neonatal davrda aspiratsiya sindromi neonatologiyada hali ham dolzarb tadqiqot mavzusi bo'lib qolmoqda, klinik ahamiyatiga qaramay, yangi tug'ilgan chaqaloqlarda va chaqaloqlarda tug'ruqdan keyingi aspiratsiyaga hali ham kamroq e'tibor qaratiladi. Neonatal davr shartli ravishda ikkita davrni o'z ichiga oladi. Erta neonatal davr chaqaloq tug'ilganidan 0-7 kungacha bo'lgan va kechki neonatal davr 8-28 kungacha bo'lgan muddat [2,4]. Neonatal davrda aksariyat ichki a'zolarning rivojlanishi xar qanday ta'sirlovchi omillarga javoban tizimli javob reaksiyasi ko'rinishida namoyon bo'ladi. Erta neonatal davrda chaqaloqlarda yuzaga keladigan aspiratsion sindromda ichki a'zoldan asosan parenximatov a'zolarning gipoksiyasi kuzatiladi. Ayni ishimizda ushbu patologik o'zgarishlar buyrak to'qimasining posnatal ontogenezida quyidagi morfologik o'zgarishlar bilan rivojlanadi [1,3,5]. Buyrak to'qimasi yangi tug'ilgan chaqaloqlarda o'rtacha 10-15 gr atrofida bo'lib, mikroskopik tekshiruvlarda buyrakning po'stloq va mag'iz qavatlari tuzilmalarida giperxujyralilik belgilari bilan namoyon bo'ladi. Aynan koptokchalar shakli jihatida yarim ovolsimon ko'rinishda bo'lishi, Boumen kapsulasi xujayralarining to'liq shakllanmaganligi, ajoyib to'r kapillyarlari bzalarida podotsitlarning kam bo'lishi, asosan endoteliotsitlar proliferatsiyasining faol bo'lishi, proksimal kanalcha epiteliylarining bo'ylama

qalinligini kichik bo'lishi, proksimal epiteliy xujayralari yuzasida mikrovarsinkalarning kam bo'lishi, distal kanalcha epiteliylarining nisbatan yassi bo'lishi tranzitor tipdagi o'tuvchi jarayonlarning ustunligi bilan namoyon bo'ladi [6,7,8,9]. Jumladan, anuriya, oliguriya, albuminuriya, siydik kislotali infarktlarning rivojlanishi neonatal davrda o'pka patologiyalari sababli, rivojlangan gipoksiya jarayonini kuchaytirishi buyrakda patologik o'zgarishlar rivojlanishini yanada chuqurlashtiradi. Aspiratsion sindromlarda bu ko'rsatkichning keskin pasayishi kuzatiladi[10].

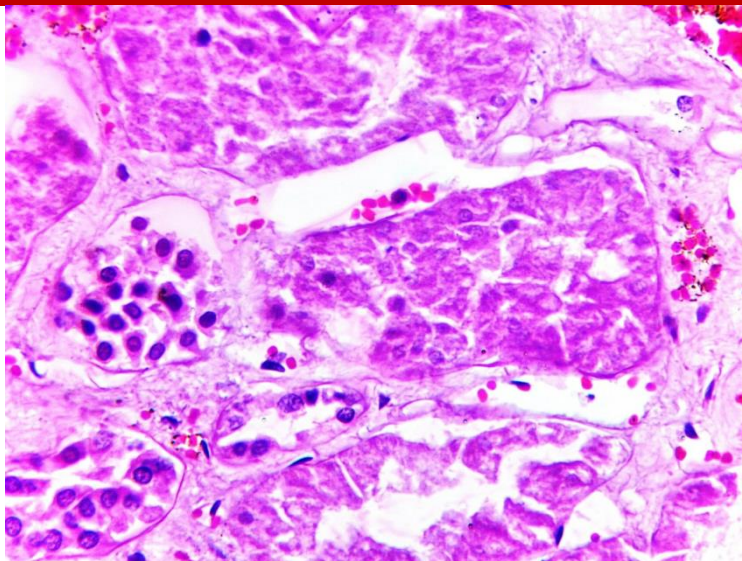
**Ishning maqsadi** erta neonatal davrda aspiratsion sindromda vafot etgan chaqaloqlar buyragining postnatal ontogenezdagi rivojlanishining o'ziga xos morfologik o'zgarishlarini oydinlashtirish.

**Tadqiqot ob'ekti va predmeti.** Respublika patologik anatomiya markazida 2018-2022 yillardagi neonatal davrda jami 72 nafar neonatal davrning erta (0-7 kunlik) davrida nobud bo'lgan chaqaloqlar va nobud bo'lgan chaqaloqlarning buyrak to'qimasi materiallari olingan.

Olingan natijalar. Buyrak to'qimasining mikroskopik tekshiruvlari neonatal davrda aspiratsion sindrom tashxisi bilan kasallanib nobud bo'lgan chaqaloqlar avtopsiyasida ajratib olingan buyrak to'qimasini morfologik o'zgarishlarini o'rganishimiz shuni ko'rsatadiki, hali takomil topayotgan buyrak to'qimasining po'stloq qavatida joylashgan koptokchalar shaklan xali takomil topmaganligi, fil'tratsiya qilingan birlamchi siydik tarkibida eritrotsitlarning bo'lishi, koptokchalar tomonidan fil'tratsiyalangan birlamchi siydik tarkibidagi oqil tuzilmalarini proksimal kanalcha devori va bo'shlig'i bo'ylab kondensatsiyalanishi, shu bilan bir qatorda xali takomil topayotgan proksimal kanalcha epiteliylarining infiltrativ funktsiyasining yetishmovchiligi oqibatida distal kanalchalarda xam gomogen to'rsimon ko'rinishdagi oqsil tuzilmalarining uchrashi aniqlanadi (1 va 2-rasmlarga qarang).



1-Rasm. 2 kunlik nobud bo'lgan chaqaloq buyrak to'qimasi. Van-Gizon bo'yog'i.x100



2-Rasm. 3 kunlik nobud bo'lgan chaqaloq buyrak to'qimasi. Koptokcha shakli yarim ovolsimon, deformatsiyalangan . Bo'yoq G-E.x200.

Natijada, juda ko'plagan proksimal kanalcha epiteliylarida segmentar nekrotik nefrozning rivojlanishiga olib keladi. Bir vaqtning o'zida perikanalikulyar joylashgan qon tomirlarda gidrostatik bosimning oshishi qon tomirlarning kengayishiga va to'laqonlik rivojlanishiga olib keladi. Umumiy fonda buyrak kanalchalari atrofida uzun chiziqsimon venoz to'laqonlik manazaralari shakllanadi. Oqibatda, podotsitlarning qirg'oq bo'ylab joylashishiva birlamchi siydikni filtratsiya qilish jarayoniga adaptiv moslashishi aniqlanadi (1 va 2 rasmlarga qarang). Koptokchalarda dimlangan birlamchi siydik dimlanishi koptokcha kapsulasi yassi epiteliylarini shikastlanishiga olib keladi va shu soxada fokal shaklan yarim ovolsimon deformatsiyalangan koptokchalaraning shakllanishi bilan xarakterlanadi. Natijada birlamchi siydikning kam filtratsiyalanishi, xali infiltratsiyaga uchramagan birlamchi siydikni quyushishiga va siydik tarkibini konsentratsiyalanishiga siydik kislotalari konsentratsiyasining oshishiga olib keladi. Proksimal va distal kanalchalar bo'shlig'ida siydik kislotalarining kristallari paydo bo'lishi, to'rsimon gomogen oqsil tuzilmalarining distal kanalchalarda bo'lishi (albuminuriya) ikkilamchi siydik xarakatini buzilishiga va kanalchalarning obturatsiyasiga olib kelishi mumkin (M.I. Lisenko. 2014). Bu o'zgarishlar pnevmoniya sababi gipoksiya kuzatilayotgan chaqaloq juda ko'plagan oraliq metabolitlarning xam xosil bo'lishi sababli kuchayishi, takomil topayotgan epitelial xujayralarda apaptoz va nekroz jarayonini stimullaydi. Bu o'zgarishlar koptokchalar shaklini o'zgarishiga: yarimoysimon ko'rinishdagi shishlar, ajoyib to'r kapillyalrlari oralig'ida mezangial xujayralarining proliferatsiyasiga va endoteliy xujayralarining shikastlanishiga olib keladi. Bu o'zgarishlar klinik jihatdan o'tkir buyrak yetishmovchili ko'rinishida namoyon bo'ladi. Proteinuriya xam distal kanalcha bo'shliqlarida gomogen pushti rangli to'rsimon tuzilmalar ko'rinishida paydo bo'ladi. Bu o'zgarishlar asosan segmentar yoi fokal nekrotik nefrozning rivojlanishi va klinikada o'tkir buyrak yetishmovchiligi bilan birga yuzaga kelishi mumkin. Bu o'zgarishlar makroskop jihatdan, buyrak to'qimasini ko'zdan kechirganda, po'stloq va mag'iz qavati chegaralarining ba'zi bir projektsiyalarda aniqlash imkonini bo'lmasligi bilan namoyon bo'ladi. Po'stloqda pushti och rangdagi vonsizlangan ko'rinishda namoyon bo'ladi.



**Xulosa.** Erta neonatal davrdagi (0-7 kungacha bo'lgan davr) chaqaloqlar buyragi homila ichi pnevmoniyasi bilan tug'ilib 3 sutkada nobud bo'lgan chaqaloqlar buyragida segmentar nekrotik nefroz o'choqlarining rivojlanishi bilan namoyon bo'ldi. 7 kungacha bo'lgan davrda aspiratsion sindrom bilan kasallangan chaqaloqlar buyragi gipoksiya sababli, ko'ptokchalarining shaklan deformatsiya-langani oqibatida, ko'ptokcha ajoyib to'r tuzilmalarida mezangial xujayralarning proliferativ faolligini oshganligi aniqlandi. Sog'lom tug'ilgan chaqaloqlar siydigi tarkibidagi siydik kislotalarining meyorda kattalarga nisbatan 3 baravar oshiq bo'lishi va bu ko'rsatkichlar gipoksiyaga olib keluvchi xar qanday sabablarda ya'nada oshib ketishi va distal kanalchalar ichki yuzasida siydik kislotali kristal cho'kmalarining ya'nada ko'p to'planishiga olib kelishi aniqlanadi.

## References:

1. Зеленцова В. Л. Морфологические особенности почек у плодов и новорожденных, перенесших гипоксию / В. Л. Зеленцова, В. И. Шилко, С. Ю. Медведева // Архив патологии. – 2003. – № 6. – С. 40–44.
2. Попов С. В. Особенности нарушения функции мочевыделительной системы у новорожденных с гипоксическим поражением ЦНС тяжелой степени / С. В. Попов, В. Н. Облазницкий // Вісник СумДУ. Серія Медицина. – 2008. – Т. 2, – С. 88–91.
3. Estrada JL, Martens G, Li P, et al. Evaluation of human and nonhuman primate antibody binding to pig cells lacking GGTA1/CMAH/beta4GalNT2 genes. *Xenotransplantation*. 2015;22:194–202.
4. Konermann S, Brigham MD, Trevino AE, et al. Genome-scale transcriptional activation by an engineered CRISPR-Cas9 complex. *Nature*. 2015;517:583–588.
5. Liao HK, Hatanaka F, Araoka T, et al. In vivo target gene activation via CRISPR/Cas9-mediated trans-epigenetic modulation. *Cell*. 2017;171:1495–1507 e1415.
6. Niu D, Wei HJ, Lin L, et al. Inactivation of porcine endogenous retrovirus in pigs using CRISPR-Cas9. *Science*. 2017;357:1303–1307.
7. Qi LS, Larson MH, Gilbert LA, et al. Repurposing CRISPR as an RNA-guided platform for sequence-specific control of gene expression. *Cell*. 2013;152:1173–1183.
8. Wang H, Yang H, Shivalila CS, et al. One-step generation of mice carrying mutations in multiple genes by CRISPR/Cas-mediated genome engineering. *Cell*. 2013;153:910–918.
9. Wang X, Cao C, Huang J, et al. One-step generation of triple genotargeted pigs using CRISPR/Cas9 system. *Sci Rep*. 2016;6:20620.
10. Yang L, Guell M, Niu D, et al. Genome-wide inactivation of porcine endogenous retroviruses (PERVs). *Science*. 2015;350:1101–1104.