



**RADIOLOGICAL ASSESSMENT OF BONE
REGENERATION DYNAMICS FOLLOWING ONE-STAGE
DENTAL IMPLANTATION USING A-PRF TECHNOLOGY**

Mardonova Nigora Parda kizi

Assistant teacher of the department of Maxillofacial Surgery,
Samarkand State Medical University

Bobonazarov Navruz Habibulaevich

Assistant teacher of the department of Pediatric Surgical Dentistry,
Tashkent State Medical University

Avazov Abdulla Yashin ugli

Student of the Faculty of Dentistry, Samarkand State Medical
University

<https://doi.org/10.5281/zenodo.18032310>

ARTICLE INFO

Received: 16th December 2025

Accepted: 22nd December 2025

Online: 23rd December 2025

KEYWORDS

A-PRF, radiography, growth factors, osseointegration, implantation.

ABSTRACT

This article summarizes radiological findings obtained four months after a one-stage dental implantation performed with Advanced Platelet-Rich Fibrin (A-PRF). The osseointegration process and radiographic signs of bone regeneration at the surgical site are described, along with a brief discussion of growth-factor-mediated mechanisms.

**РЕГЕНЕРАТИВНАЯ ЭФФЕКТИВНОСТЬ ТЕХНОЛОГИИ А-PRF В
ПРОЦЕССЕ ДЕНТАЛЬНОЙ ИМПЛАНТАЦИИ И ЕЁ ВЛИЯНИЕ НА
ДИНАМИКУ ЗАЖИВЛЕНИЯ ТКАНЕЙ**

Мардонова Нигора Парда кизи

Ассистент кафедры Челюстно-лицевой хирургии Самаркандского
государственного медицинского университета

Бобоназаров Навруз Хабибулаевич

Ассистент кафедры Детской хирургической стоматологии Ташкентского
государственного медицинского университета

Авазов Абдулла Яшин угли

Студент стоматологического факультета Самаркандского государственного
медицинского университета

<https://doi.org/10.5281/zenodo.18032310>

ARTICLE INFO

Received: 16th December 2025

Accepted: 22nd December 2025

Online: 23rd December 2025

KEYWORDS

A-PRF, рентгенография, факторы роста, имплантация, регенерация кости.

ABSTRACT

В статье представлены результаты четырёхмесячного наблюдения после одномоментной дентальной имплантации с применением технологии А-PRF. Оценивались рентгенологические признаки регенерации кости в зоне вмешательства и клиническая динамика заживления, а также роль факторов роста, высвобождаемых из фибриновой матрицы.



**A-PRF TEXNOLOGIYASINING DENTAL IMPLANTATSIYA JARAYONIDAGI
REGENERATIV SAMARADORLIGI VA TO'QIMALARNI BITISH
DINAMIKASIGA TA'SIRI**

Mardonova Nigora Parida qizi

Samarqand davlat tibbiyot universiteti Yuz-jag' jarrohligi kafedrasida assistenti

Bobonazarov Navruz Habibulayevich

Toshkent davlat tibbiyot universiteti Bolalar xirurgik stomatologiya kafedrasida
assistenti

Avazov Abdulla Yashin o'g'li

Samarqand davlat tibbiyot universiteti Stomatologiya fakulteti talabasi

<https://doi.org/10.5281/zenodo.18032310>

ARTICLE INFO

Received: 16th December 2025

Accepted: 22nd December 2025

Online: 23rd December 2025

KEYWORDS

A-PRF, rentgenografiya,
osteointegratsiya, o'sish
omillari, implantatsiya.

ABSTRACT

Maqolada Advanced Platelet-Rich Fibrin (A-PRF) texnologiyasi qo'llangan holda amalga oshirilgan bir etapli (darhol) dental implantatsiyadan so'ng 4 oylik davrda o'tkazilgan rentgenologik kuzatuv natijalari va klinik bitish dinamikasi bayon etiladi. Tadqiqot doirasida implantatning suyak to'qimasiga osteointegratsiyasi, jarrohlik sohasi atrofida suyak regeneratsiyasi belgilarining shakllanishi hamda A-PRF matritsasiidagi o'sish omillarining reparativ jarayonlarga ehtimoliy ta'siri muhokama qilinadi.

Kirish. PRF konsepsiyasi antikoagulyantsiz olingan qondan sentrifugatsiya orqali hosil qilinadigan autolog fibrin trombiga asoslanadi. PRFning klinik afzalligi – qo'shimcha kimyoviy aktivatorlarsiz tayyorlanishi va biyoslashuvchanligidir. A-PRF protokoli sentrifuga parametrlarining o'zgartirilishi hisobiga hujayra tarkibi va mediator ajralish dinamikasini optimallashtirish g'oyasiga tayanadi.

Trombotsit α -granulalari PDGF, TGF- β , VEGF kabi mediatorlarning manbai bo'lib, ular angiogenez, kollagen sintezi va osteogenezni rag'batlantiradi. Leykotsit/monotsitlar esa fiziologik yallig'lanish bosqichlarini muvozanatli olib borish hamda bitish jarayonini boshqarishda ishtirok etadi.

Dolzarbli. Dental implantatsiyada to'qimalarning tez va sifatli bitishi implantning barqarorligi, asoratlarning kamayishi hamda bemorning rehabilitatsiya muddatiga bevosita ta'sir qiladi. Ayniqsa darhol implantatsiyada ekstraksiya qilingan alveolada suyak devorlarining saqlanishi va yumshoq to'qima konturining barqarorligi muhim. Shu sababli autolog regenerativ biomateriallar, xususan trombotsitlarga boy konsentratlar klinik amaliyotda keng qo'llanilmoqda.

A-PRF – trombotsitlar va leykotsitlarga boy uch o'lchamli fibrin matritsa bo'lib, u o'sish omillarini bosqichma-bosqich ajratib turishi bilan farqlanadi. Fibrin tarmog'i hujayralar migratsiyasi va angiogenez uchun biologik "skafold" vazifasini bajarib, osteogenez jarayonini qo'llab-quvvatlashi mumkin.

Adabiyotlar tahlili. Implantologiyada PRF va uning modifikatsiyalaridan foydalanish bo'yicha adabiyotlarda ekstraksiya sohasida alveolyar kontur saqlanishi, GBR



va sinus-liftingda qo'shimcha biologik material sifatida qo'llash, periimplantatsion yumshoq to'qimalar qalinligini oshirish hamda erta postoperatsion belgilarni kamaytirish kabi yo'nalishlar uchraydi. Ko'plab ishlar PRF qo'llanganda bitishning tezlashishi mumkinligini ko'rsatsa-da, radiografik o'lchovlar va baholash mezonlari bo'yicha farqlar mavjud.

A-PRFni baholashda protokolni standartlashtirish (qon olish vaqti, sentrifuga parametrlari, membrana tayyorlash usuli), implantning primar stabiliteti, bemor gigiyenasi va periodontal fonni hisobga olish zarur. Shu omillar nazorat qilinmasa, A-PRFning mustaqil ta'sirini ajratib ko'rsatish qiyinlashadi.

Tadqiqotning maqsadi va vazifalari. Tadqiqotning maqsadi: A-PRF qo'llangan bir etapli implantatsiyadan so'ng 4 oylik muddatda suyak regeneratsiyasi dinamikasi va osteointegratsiyani baholash.

Tadqiqot vazifalari bazaviy va 4 oylik rentgen tasvirlarni solishtirish, yumshoq to'qimalar bitishi (shish, og'riq, giperemiya) dinamikasini tavsiflash, radiografik mezonlar asosida periimplantatsion suyak holatini tizimlashtirish va natijalarni adabiyotlar bilan solishtirib, amaliy tavsiyalar ishlab chiqishdan iborat.

Material va usullar. Tadqiqot dizayni: kuzatuv (observatsion) klinik tahlil. Tadqiqotda bir etapli implantatsiya protsedurasini olgan 9 nafar bemor holati tahlil qilindi. Har bir bemorda ekstraksiya qilingan tish o'rniga darhol implant o'rnatilib, jarrohlik sohasida A-PRF membranasi qo'llanildi.

A-PRF tayyorlash va qo'llashda A-PRF venoz qondan antikoagulyantsiz olinadi va qon olingan zahoti sentrifugalanadi. Sentrifugadan so'ng fibrin trombi ajratilib, press yordamida membrana shakliga keltiriladi. Membrana periimplantatsion bo'shliq/yumshoq to'qima ostiga joylashtiriladi.

Ushbu maqolada natijalar tavsifiy shaklda berildi. Keyingi tadqiqotlarda rentgenologik o'lchovlar (marginal bone level, mm) raqamlashtirilib, bazaviy va 4 oylik ko'rsatkichlar o'rtasidagi farq juftlangan t-test yoki mos no-parametrik testlar bilan baholanishi mumkin. $P < 0,05$ ahamiyatli deb qabul qilinadi.

Qayd varaqasi (CRF) uchun shablon. Amaliyotda ma'lumotlarni bir xil tartibda yig'ish uchun quyidagi qayd varaqasi shabloni tavsiya etiladi (to'ldirish uchun). Eslatma: jadval ma'lumotlari klinik ko'rsatkichlarni namuna sifatida ko'rsatish uchun modellashtirilgan.

No	Implant joyi	Primar stabilitet	VAS og'riq (1-3 kun)	Shish (0-3)	Rentgen izoh (4 oy)
1.	1.6 (yuqori o'ng 1-molyar)	Juda yaxshi	2	1	Bo'shliq to'ldi; radiolyutsent zona yo'q
2.	1.4 (yuqori o'ng 1-premolyar)	Yaxshi	1	1	Trabekulyar zichlashuv; rezorbsiya belgisi yo'q
3.	2.1 (yuqori chap markaziy kesuvchi)	Juda yaxshi	3	2	Kontur barqaror; periimplant lusiya yo'q



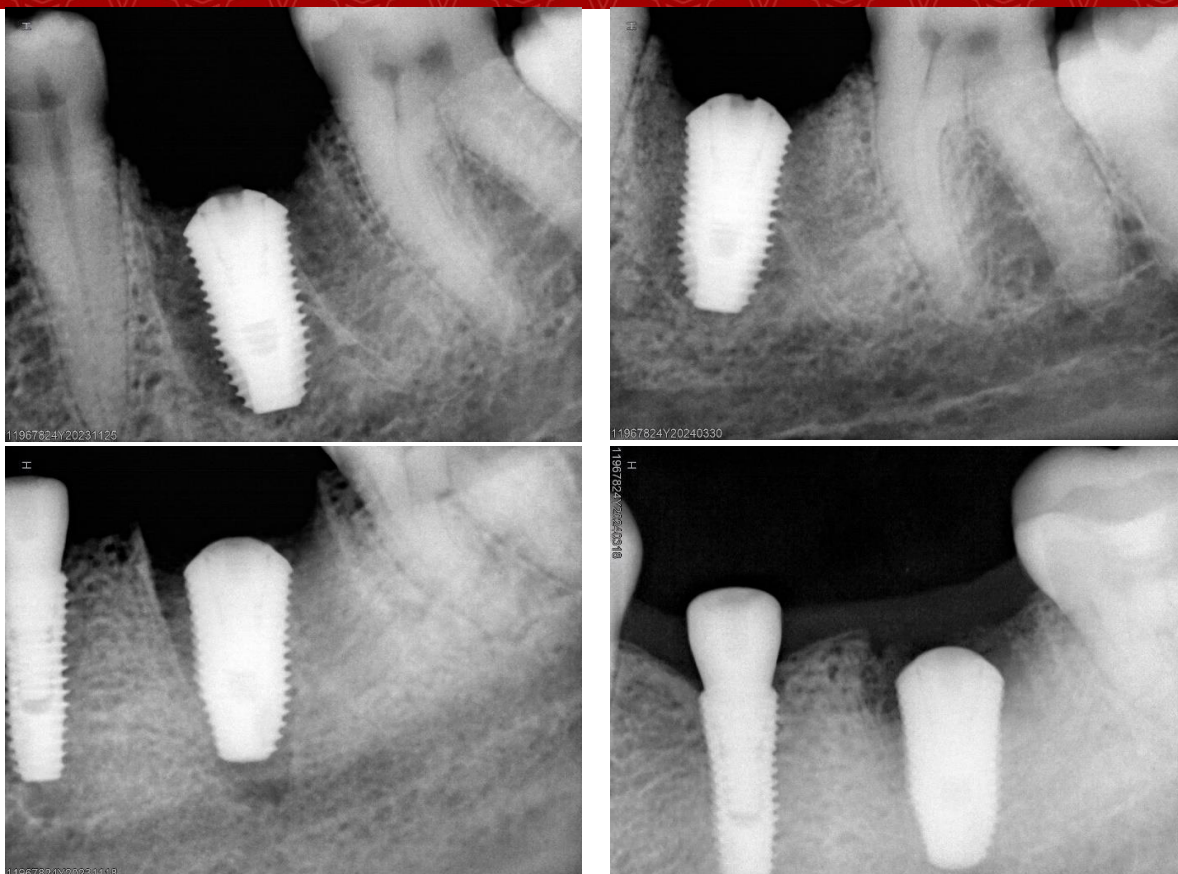
4.	2.4 (yuqori chap 1-premolyar)	Yaxshi	2	1	Bo'shliq sezilarli kamaygan; trabekulalar aniq
5.	3.6 (pastki chap 1-molyar)	Juda yaxshi	2	1	Zich trabekulyar struktur; marginal o'zgarish minimal
6.	3.4 (pastki chap 1-premolyar)	Yaxshi	1	0	Suyak konturi saqlangan; radiolyutsent zona yo'q
7.	4.6 (pastki o'ng 1-molyar)	Juda yaxshi	3	2	Bo'shliq to'lishi kuzatiladi; rezorbsiya yo'q
8.	4.5 (pastki o'ng 2-premolyar)	Yaxshi	2	1	Trabekulyar pishish; implant atrofida lusiya yo'q
9.	1.2 (yuqori o'ng lateral kesuvchi)	Yaxshi	1	0	Konturlar barqaror; suyak integratsiyasi qoniqarli

Baholash mezonlari jadvali

Mezon	Tavsif (rentgen/klinik)
Periimplant rezorbsiya	Implant bo'yin qismida ko'zga ko'rinadigan suyak pasayishi yo'qligi. Kuzatuv (4 oy): ko'zga ko'rinadigan rezorbsiya aniqlanmadi.
Bo'shliqning to'lishi	Radiolyutsent bo'shliqning kamayishi/to'lishi. Kuzatuv (4 oy): bo'shliqlar kamayib, suyak bilan to'lish tendensiyasi qayd etildi.
Trabekulyar struktura	Trabekulalar yo'nalishi va zichligining barqarorlashuvi. Kuzatuv (4 oy): trabekulyar struktura zichlashuvi va kontur aniqligi oshdi.
Asoratlarda	Yiringlanish, doimiy shish, og'riq kuchayishi yoki mikroharakatchanlik yo'qligi. Kuzatuv: yiringlanish va patologik mikroharakatchanlik kuzatilmadi.

Klinik misollar

Quyidagi rentgenogrammlar bir etapli implantatsiya bajarilgan ikki bemorda (A va B) operatsiya kuni hamda 4 oy o'tgach olingan tasvirlarni ko'rsatadi.



Rasm 1. A bemor: chapda – operatsiya kuni, o'ngda – 4 oy o'tgach.

Rasm 2. B bemor: chapda – operatsiya kuni, o'ngda – 4 oy o'tgach.

Natijalar. Rentgenologik dinamika. 4 oylik kuzatuvda periimplantatsion hududlarda ko'zga ko'rinadigan suyak rezorbsiyasi belgisi qayd etilmadi. Nazorat rentgenogrammlarida implant atrofidagi bo'shliqlar kamaygani va yangi hosil bo'lgan suyak to'qimasi bilan to'lib borgani kuzatildi. Trabekulyar strukturaning "pishib borishi" (zichlashuvi) va kontur aniqligining ortishi reparativ osteogenez jarayonini tasdiqlaydi.

Osteointegratsiya va klinik ko'rsatkichlar. Klinik kuzatuvda implatlarda patologik mikroharakatchanlik aniqlanmadi. Yumshoq to'qimalarda erta davrda shish va og'riqning pasayishi, yara chetlarining tez yopilishi kuzatildi; yiringlanish, doimiy giperemiya yoki noxush hid kabi asoratlar qayd etilmadi.

Postoperatsion klinik dinamika. Postoperatsion davrda bemorlarda bitish jarayonini baholashda quyidagi amaliy mezonlar qulay hisoblanadi:

1-3-kun: og'riq (VAS), shish darajasi va yara chetlarining gemostazi.

7-10-kun: yumshoq to'qimaning epitelizatsiya belgilari, sutura atrofida yallig'lanish yo'qligi.

1-2-oy: gigiyena indeksleri, periimplant yumshoq to'qima barqarorligi, shikoyatlar yo'qligi.

4-oy: rentgenologik baho – radiolyutsent zonalar yo'qligi, trabekulyar strukturaning barqarorlashuvi.

Muhokama. A-PRF fibrin matritsasi mediatorlar ajralishini qo'llab-quvvatlab, angiogenez va osteogenez jarayonlari uchun biologik sharoit yaratishi mumkin. Fibrin tarmog'i hujayra migratsiyasi uchun "yo'l" vazifasini bajaradi; trombosit va leykotsitlar



esa reparativ bosqichlarga zarur mediatorlar manbai sifatida ishtirok etadi. Amaliyotda bu erta bitishning yengillashishi va yumshoq to'qima konturining tezroq barqarorlashuvi bilan namoyon bo'lishi mumkin.

Klinik amaliyotda A-PRFdan maksimal foyda olish uchun protokolni texnik jihatdan to'g'ri bajarish muhim: qon olinganidan so'ng kechiktirmasdan sentrifugaga qo'yish, steril ishlov, membrana presslash vaqtini me'yorida saqlash va jarrohlik sohasida membranani minimal travma bilan joylashtirish. Shuningdek, rentgenologik baholashni standartlashtirish (bir xil proyeksiya, kalibrlash) natijalarni ishonchli taqqoslash imkonini beradi.

Biroq implantatsiya natijalariga implant sirt xususiyatlari, primar stabilitet, ekstraksiya travmatizatsiyasi, bemorning somatik holati, gigiyena va periodontal fon kabi omillar ham ta'sir qiladi. Shuning uchun A-PRFning mustaqil klinik hissasini aniqlash uchun nazorat guruhli tadqiqotlar va kvantitativ radiografik o'lchovlar zarur.

Kelgusidagi tadqiqot yo'nalishlari. Keyingi ishlar uchun quyidagilar tavsiya etiladi: (1) A-PRF qo'llanilgan va qo'llanilmagan guruhlarni solishtiruvchi dizayn; (2) CBCT asosida suyak hajmi va zichligini miqdoriy baholash; (3) yumshoq to'qima indeksleri va bemor-reported outcome (og'riq, hayot sifati) ko'rsatkichlarini kiritish; (4) 12–24 oylik kuzatuvda implant omon qolishi va marginal suyak darajasini baholash.

Cheklovlar va amaliy tavsiyalar. Cheklovlar: namunalar sonining kichikligi (n=9), nazorat guruhining yo'qligi va 4 oylik kuzatuvning cheklanganligi. Amaliy tavsiya: qon olingach darhol sentrifugalanishi, sterillikka rioya qilish va membranani minimal travma bilan joylashtirish muhim.

Xulosa. Kuzatuv A-PRF qo'llanishi erta postoperatsion davrni yengillashtirishi va periimplantatsion suyak regeneratsiyasi belgilarini qo'llab-quvvatlashi mumkinligini ko'rsatdi. 4 oylik muddatda klinik va rentgenologik mezonlar bo'yicha implantatsiya jarayoni muvaffaqiyatli kechdi.

Etika va manfaatlar to'qnashuvi. Bemorlarning ma'lumotli roziligi olingan, shaxsiy ma'lumotlar anonimlashtirilgan. Mualliflar manfaatlar to'qnashuvi yo'qligini bildiradilar.

References:

1. Choukroun J., Adda F., Schoeffler C., Vervelle A. Platelet-rich fibrin (PRF): a second-generation platelet concentrate. *Oral Surg Oral Med Oral Pathol Oral Radiol Endod.* 2006.
2. Dohan D.M., Choukroun J., Diss A., et al. Platelet-rich fibrin (PRF): platelet-related biologic features. *Oral Surg Oral Med Oral Pathol Oral Radiol Endod.* 2006.
3. Ghanaati S., Booms P., Orlowska A., et al. Advanced platelet-rich fibrin: a new concept for cell-based tissue engineering by means of inflammatory cells. *J Oral Implantol.* 2014.
4. Kobayashi E., Flückiger L., Fujioka-Kobayashi M., et al. Comparative release of growth factors from PRP, PRF and advanced-PRF. *Clin Oral Investig.* 2016.
5. Starzyńska A., et al. The Growth Factors in Advanced Platelet-Rich Fibrin (A-PRF) and their clinical relevance. *Int J Environ Res Public Health.* 2021.
6. Walch B., et al. The Effect of Advanced Platelet-Rich Fibrin Plus (A-PRF+) in alveolar augmentation and dental implant placement: controlled clinical study. 2024.



7. Liu M., et al. The role and mechanism of platelet-rich fibrin in alveolar bone regeneration: a review. 2023.
8. Chmielewski M., et al. Advanced Platelet-Rich Fibrin Plus (A-PRF+) as an adjunct in implant-related bone healing. Bioengineering. 2025.