



## Спинальная экстрадуральная арахноидальная киста грудного отдела спинного мозга у ребенка (клинический случай).

Ражабов Х.Х<sup>1</sup>, Алиев М.А<sup>2</sup>, Туропов М.К<sup>3</sup>, Холмуродова Х.Х<sup>4</sup>

Кафедра и клиника нейрохирургии Самаркандского  
государственного медицинского университета

Самарканд, Узбекистан.

<https://doi.org/>

### ARTICLE INFO

Received: 28<sup>th</sup> May 2022

Accepted: 02<sup>nd</sup> June 2022

Online: 07<sup>th</sup> June 2022

### KEY WORDS

спинальная, кистозная,  
опухоль,  
экстрадуральная, МР-  
трактография, шкала  
Mc-Cormick,  
периневральная, киста,  
Frankel.

Среди первичных опухолей преобладают экстрамедуллярные, которые встречаются в 70–90% случаев от общего числа данных видов новообразований. Частота встречаемости экстрамедуллярных опухолей составляет 1,3 случая на 100 000 населения в год приблизительно 75% опухолей являются интрадуральными, 10% паравертебральными, а остальные (15%) экстрадуральными [3].

Спинальные арахноидальные кисты представляют собой неоднородную группу образований, включающую различные по механизмам формирования и расположению кисты. Современная морфологическая классификация спинальных арахноидальных кист, предложенная М.В. Nabors в 1988 г. [8], способствовала унифицированию неоднородных

### ABSTRACT

Экстрадуральные новообразования, особенно возникающие из грудного отдела спинного мозга, у детей встречаются редко. В нашем случае пациент ребёнок 3 года со спинальной экстрадуральной арахноидальной кисты спинного мозга на уровне VTh6-8. Нейрорентгенологические признаки свидетельствовали о кистозной экстрадуральной опухоли на уровне 6-8 грудных позвонков позвоночника и спинного мозга, которая позже была подтверждена гистопатологическими данными.

образований, объединенных в рамках этого диагноза, включив в себя три типа:

1-й тип: Экстрадуральные кисты, не содержащие нервные волокна;

1А: экстрадуральные арахноидальные кисты;

1В: крестцовое менингоцеле;

2-й тип: Экстрадуральные кисты, содержащие нервные волокна;

Периневральные кисты (кисты Тарлова);

Менингеальные дивертикулы;

3-й тип: Интрадуральные кисты.

Следует отметить, что спинальные арахноидальные кисты вне зависимости от отношения к какому-либо типу могут быть врожденными или приобретенными. В основе формирования последних может лежать травма, инфекции, кровоизлияния или последствия оперативного



вмешательства. Экстрадуральные арахноидальные кисты встречаются относительно редко. Выявляясь чаще у мужчин, преимущественно на III-IV декадах жизни, нередко сочетаются с кифосколиозом, синингомиелией, спинальными дизрафиями. Кисты обычно располагаются по дорсальной или дорсолатеральной стенке дурального мешка и в 65% случаев их обнаруживают в средне- и нижнегрудном отделах позвоночника. В 12% случаев выявляются кисты грудно-поясничной локализации, в 13% - поясничной и пояснично-крестцовой, в 7% - крестцовой. Наиболее редкие шейные кисты, встречающиеся с частотой не более 3% [1, 2].

Спинальные экстрадуральные арахноидальные кисты (СЭАК) представляют собой редкие экспансивные образования, на долю которых приходится около 1% всех опухолей позвоночника. Они возникают из-за небольшого дефекта твердой мозговой оболочки и вызывает грыжу паутинной оболочки. Этиология СЭАК остаются неясными, и они широко признаны врожденные, однако они также могут развиваться вторично по отношению к травме, инфекции, воспалительные процессы или хирургических вмешательства. СЭАК обычно наблюдаются у молодых мужчин в втором десятилетии жизни, а клиническая картина зависит от локализации кисты в позвоночном канале. СЭАК обычно находятся в средней грудной области до груднопоясничного перехода, и наблюдаются только 3% всех СЭАК в шейном отделе позвоночника [9].

Отчеты о клинических случаях представляют материалы, направленные на расширение медицинских научных знаний, особенно при опухолевых заболеваниях. В литературе крайне скудно предоставлены данные о случаях одиночных экстрадуральных кистозных опухолей грудного отдела позвоночника у детей [4, 5, 6, 7, 10, 11, 13, 14].

В этой статье мы сообщаем о клинических и радиологических особенностях, хирургическом подходе и результатах, послеоперационном наблюдении и конечном неврологическом исходе операции. Презентация кейса у 3-летнего мальчика в течение 3 месяцев наблюдалось постепенное снижение мышечной силы на ногах и развитие нижнего глубокого парапареза и частичное нарушение функции тазовых органов по центральному типу. В анамнезе не было значительного медицинского или хирургического вмешательства. В семейном анамнезе не было каких-либо генетических заболеваний или злокачественных новообразований. При неврологическом обследовании у него была снижена мышечная сила на ногах, без нарушений чувствительности, без патологических рефлексов, глубокий нижний парапарез. По шкале Frankel тип «С» и по шкале Mc-Cormick – 3 степень.

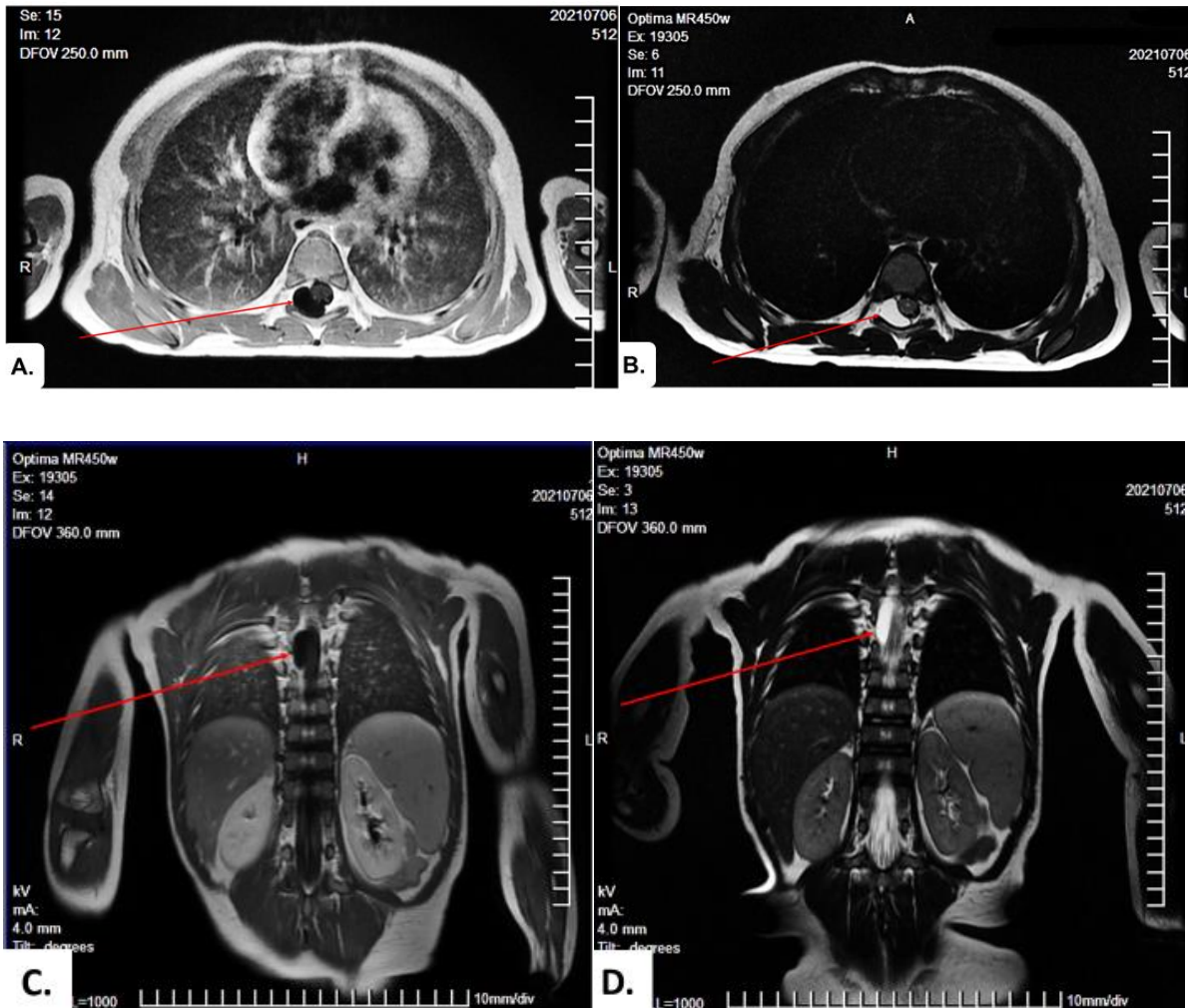
Магнитно-резонансная томография (Optima MR450w, General Electric, USA, 1,5 Тесла) показала четко очерченную T1-взвешенную изоинтенсивную и T2-взвешенную гиперинтенсивную овоидную кистозную массу с усиленным солидным компонентом внутри,

размером 27 см × 15 см × 8 см, которая сдавливала спинной мозг сзади на уровне VTh6-8.

Выполнена МР-трактография грудного отдела спинного мозга и определены следующие данные – выраженное оттеснение, деформация и сдавление проводящих трактов спинного мозга на участки компрессии новообразования (на уровне VTh6-8).

Жизненные показатели пациента были стабильными. Температура тела нормальная, пульс регулярный, 84 ударов в минуту, артериальное давление 80/50 мм рт. ст., частота

дыхания 22 ударов в минуту. По показаниям в плановом порядке была назначена операция. Хирургическое лечение проводилось путем гемиламинэктомией VTh7 и VTh8 позвонков на уровне новообразования. Были удалены спинальная экстрадуральная арахноидальная киста тотально с капсулой. Неврологический дефицит у пациента некоторое время сохранялся в послеоперационном периоде. По гистологическим исследованиям подтвердилась экстрадуральная арахноидальная киста спинного мозга.



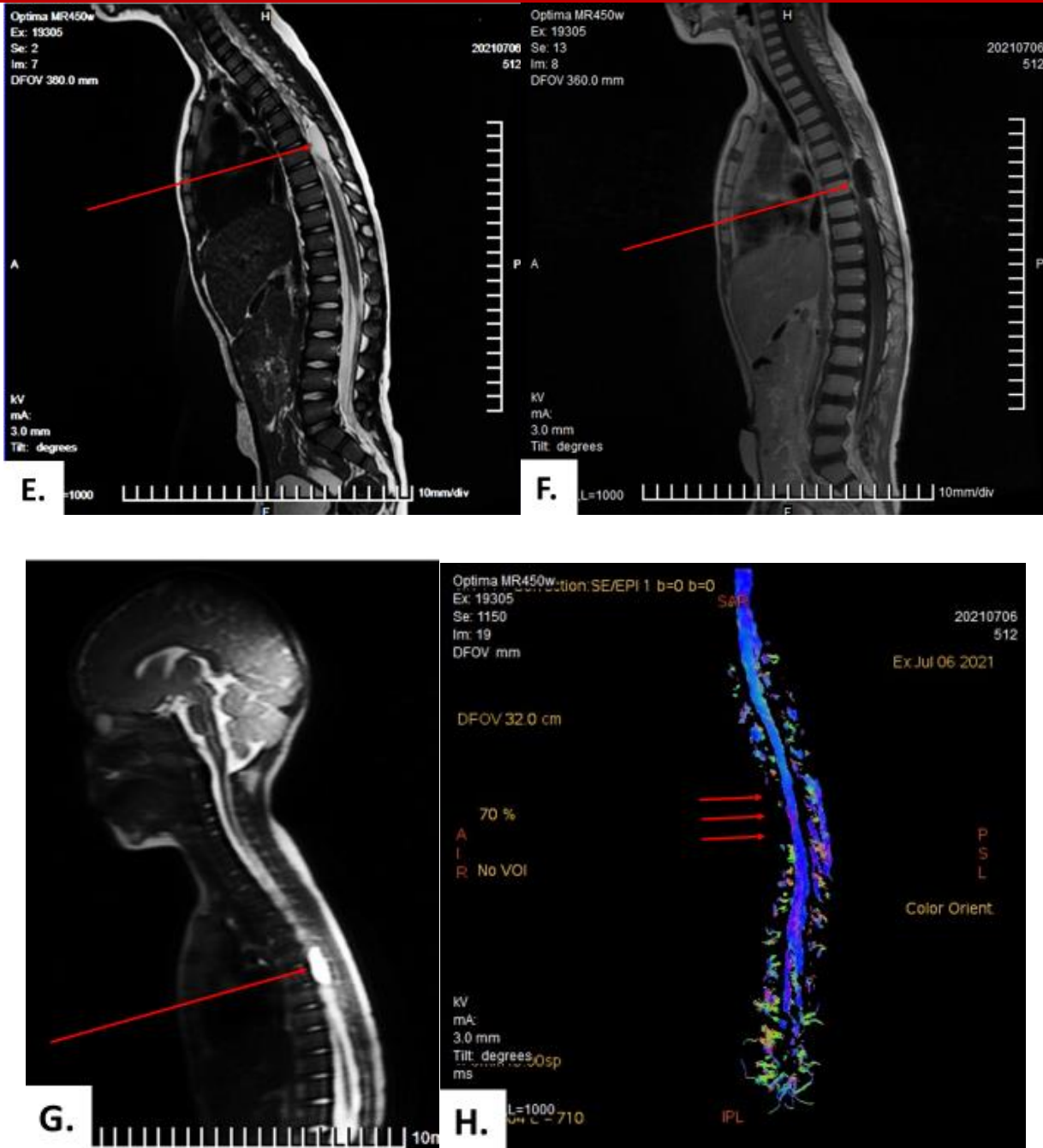


Рис. 1. МРТ признаки кистозного объёмного образования, расположенного экстрадурально экстрамедуллярно в спинномозговом канале справа на уровне тел Th6-Th8 позвонков, компримирующий спинной мозг. Т2-контрастная магнитно-резонансная томография, показывающая четко очерченное гиперинтенсивное образование,

расположенного экстрадурально, экстрамедуллярно в спинномозговом канале справа на уровне тел Th6-Th8 позвонков. Сканы МРТ: Т1 аксиальный (А), коронарный (С), Т2 аксиальный (В), коронарный (G), сагиттальный (Е), первичная скан-топограмма (G), контрастный сагиттальный (F), 3D трактографическая карта (H).

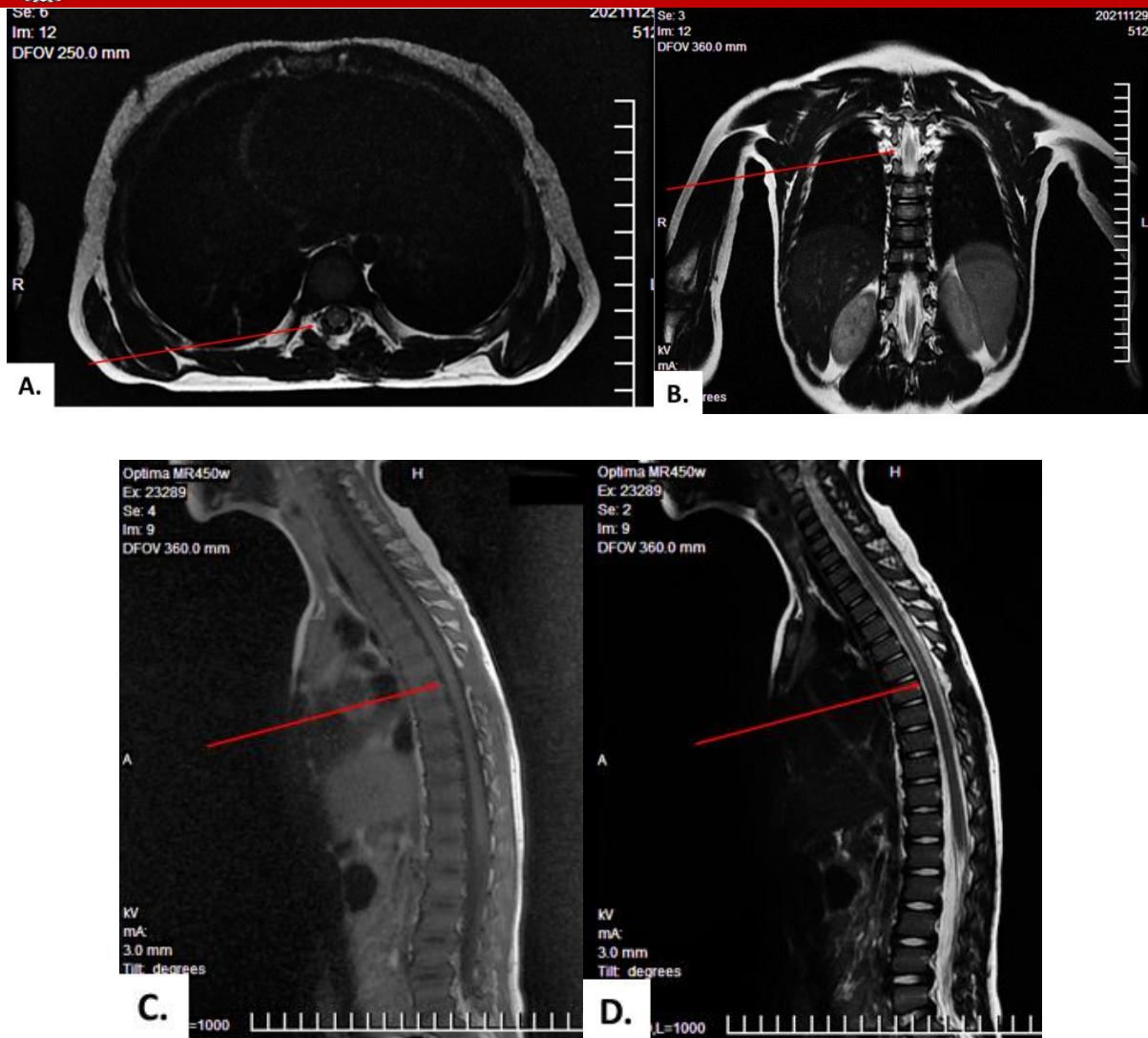


Рис 2. МРТ граммы после операции. МРТ признаки СПО после удаления экстрадурального экстрамедуллярного объемного образования на уровне тел Th6-Th8 позвонков (спинальная киста не определяется, признаки рецидива нет). МРТ сканы: T1 аксиальный (А), T1 коронарный (В), T1 сагиттальный (С) и T2 сагиттальный (D).

Общее состояние пациента в послеоперационном периоде удовлетворительное. Дыхание ровное, ЧД 20 уд/мин. В лёгких выслушивается везикулярное дыхание. АД 100/60 мм. рт. ст. Пульс 88 уд/мин. Живот мягкий,

безболезненный. Мочевыделение регулярное, самостоятельное. Сознание ясное. Менингеальных симптомов нет. Общемозговые симптомы отсутствуют. Зрачки D=S, фотореакция сохранена. Движения в конечностях не ограничены. Неврологические дефициты устранены. Функции тазовых органов восстановлены. Восстановления неврологических дефицитов по шкале Франкель с «С» до «Е», по шкале Mc-Cormick с 3 степени до 1 степень. Статокоординаторные пробы выполняет без затруднений. В позе Ромберга устойчив.

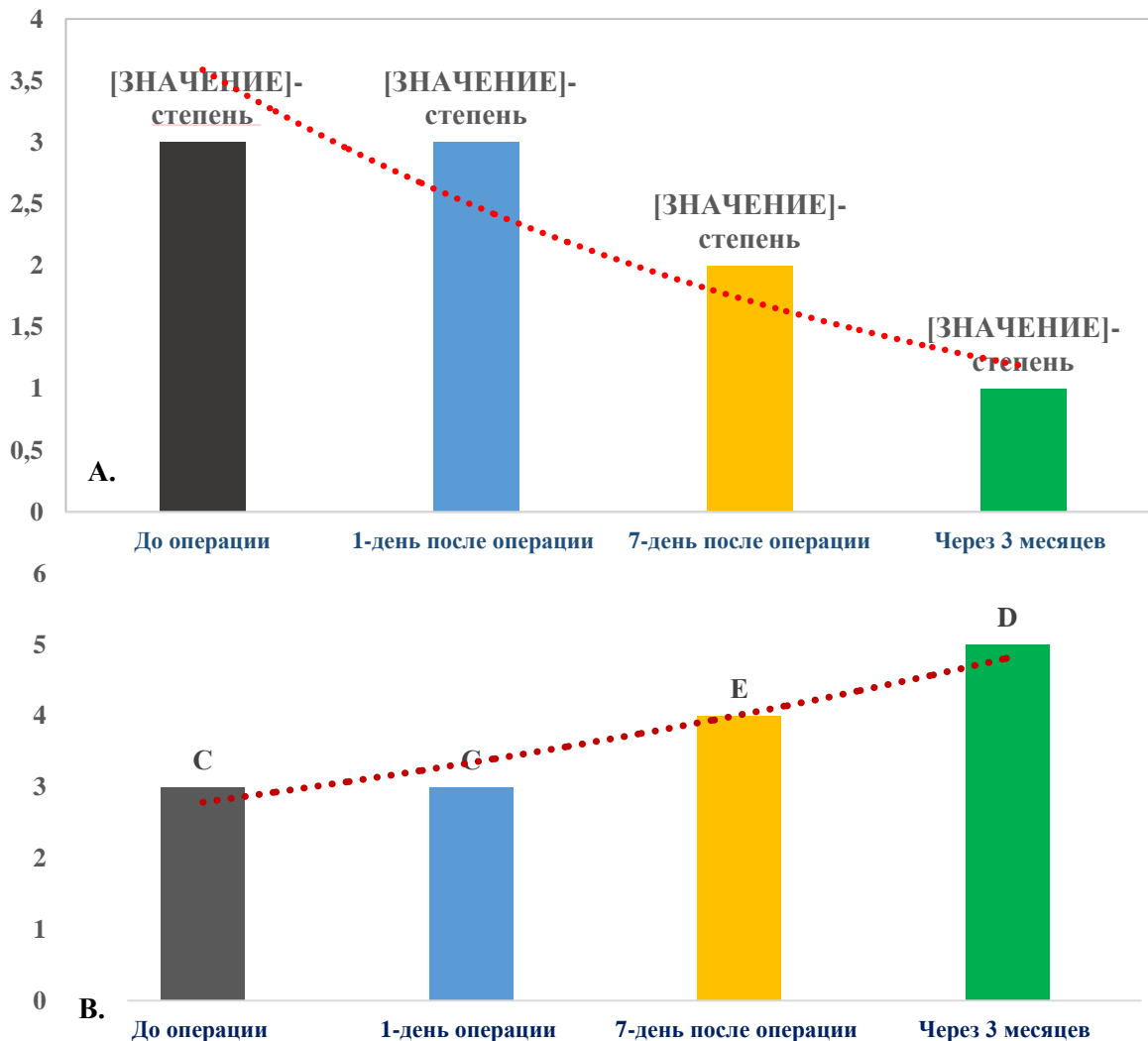


Рис. 3. Динамика неврологических дефицитов до и после операции.

По шкале Mc-Cormick (A), по шкале Frankel (B).

Пациент был выписан через 15 дней после операции в удовлетворительном состоянии, была рекомендована повторная консультация через 2 месяца. На повторном осмотре было определено значительное улучшение состояния пациента и отсутствие неврологических дефицитов. На данный момент пациент развивается согласно особенностям роста и развития детей его возраста.

Таким образом, на основе данного клинического случая можно сделать следующие выводы:

У детей раннего возраста спинальные экстрадуральные арахноидальные кисты спинного мозга могут вызвать нарушения чувствительных и двигательных функций в конечностях и тазовых органах. В таких случаях использование современных нейрорентгенологических методов исследования имеет большой приоритет, в частности уместно использование контрастного МРТ и МР-трактографии, что обладает большой информативностью в выборе оперативного доступа и прогнозирования дальнейшего состояния пациентов в до и постоперационном периоде, что могут



гарантировать эффективность тактики  
лечения врача.

Своевременное обнаружение  
спинальных экстрадуральных  
арахноидальных кист и правильно

тактичное хирургического  
вмешательство при данной патологии  
обеспечивает полное восстановление  
жизненных показателей а также  
трудоспособности пациентов.

## References:

1. Евзиков Г.Ю., Кушель Ю.В. Спинальные экстрадуральные арахноидальные кисты // Нейрохирургия. – 2012. – №2. – С. 8-12.
2. Перльмуттер О.А., Яриков А.В., Смирнов И.И., Фраерман А.П., Симонов А.Е., Николенко С.В. Спинальные арахноидальные кисты (обзор литературы) // Поволжский онкологический вестник. 2020. №2 (42). URL: <https://cyberleninka.ru/article/n/spinalnye-arahnoidalnye-kisty-obzor-literatury> (дата обращения: 22.03.2022).
3. Ступак В.В., Шабанов С.В., Пендюрин И.В., Рабинович С.С. Результаты хирургического лечения пациентов с экстрамедуллярными опухолями типа песочных часов // Хирургия позвоночника. 2014. №4. URL: <https://cyberleninka.ru/article/n/rezultaty-hirurgicheskogo-lecheniya-patsientov-s-ekstramedullyarnymi-opuholyami-tipa-pesochnyh-chasov> (дата обращения: 22.03.2022).
4. Bowman JJ, Edwards CC 2nd. Extradural arachnoid cyst with bony erosion: a rare case report. J Spine Surg. 2020 Dec;6(4):736-742. doi: 10.21037/jss-20-590. PMID: 33447676; PMCID: PMC7797791.
5. Hulens M, Bruyninckx F, Thal DR, Rasschaert R, Bervoets C, Dankaerts W. Large- and Small-Fiber Neuropathy in Patients with Tarlov Cysts. J Pain Res. 2022;15:193-202. Published 2022 Jan 25. doi:10.2147/JPR.S342759.
6. Medani K, Lawandy S, Schrot R, Binongo JN, Kim KD, Panchal RR. Surgical management of symptomatic Tarlov cysts: cyst fenestration and nerve root imbrication-a single institutional experience. J Spine Surg. 2019 Dec;5(4):496-503. doi: 10.21037/jss.2019.11.11. PMID: 32043000; PMCID: PMC6989930.
7. Murphy KP, Ryan S. Shrinking of a Tarlov cyst. BMJ Case Rep. 2019 Mar 8;12(3):e227256. doi: 10.1136/bcr-2018-227256. PMID: 30852497; PMCID: PMC6441997.
8. Nabors MW, Pait TG, Byrd EB, Karim NO, Davis DO, Kobrine AI, Rizzoli HV. Updated assessment and current classification of spinal meningeal cysts. J Neurosurg. 1988 Mar;68(3):366-77. doi: 10.3171/jns.1988.68.3.0366. PMID: 3343608.
9. Özdemir M, Pelin Kavak R, Gülgönül N. Spinal extradural arachnoid cyst in cervicothoracic junction. Spinal Cord Ser Cases. 2019 May 13;5:45. doi: 10.1038/s41394-019-0192-x. PMID: 31632704; PMCID: PMC6786424.
10. Sudhakar T, Désir LL, Ellis JA. Tarlov Cyst Rupture and Intradural Hemorrhage Mimicking Intraspinal Carcinomatosis. Cureus. 2021 Jun 3;13(6):e15423. doi: 10.7759/cureus.15423. PMID: 34249569; PMCID: PMC8253477.
11. Sun JJ, Wang ZY, Teo M, Li ZD, Wu HB, Yen RY, Zheng M, Chang Q, Yisha Liu I. Comparative outcomes of the two types of sacral extradural spinal meningeal cysts using different



- operation methods: a prospective clinical study. PLoS One. 2013 Dec 26;8(12):e83964. doi: 10.1371/journal.pone.0083964. PMID: 24386317; PMCID: PMC3873468.
12. Wilson PE, Oleszek JL, Clayton GH. Pediatric spinal cord tumors and masses. J Spinal Cord Med. 2007;30 Suppl 1(Suppl 1):S15-20. doi: 10.1080/10790268.2007.11753963. PMID: 17874681; PMCID: PMC2031985.
  13. Yun ZH, Zhang J, Wu JP, Yu T, Liu QY. Transforaminal endoscopic excision of bi-segmental non-communicating spinal extradural arachnoid cysts: A case report and literature review. World J Clin Cases. 2021 Nov 6;9(31):9598-9606. doi: 10.12998/wjcc.v9.i31.9598. PMID: 34877296; PMCID: PMC8610881.
  14. Yoo KH, Kim MC, Ju CI, Kim SW. Extradural Spinal Arachnoid Cyst as a Cause of Cauda Equina Syndrome in a Child. Korean J Neurotrauma. 2020 Oct 16;16(2):355-359. doi: 10.13004/kjnt.2020.16.e35. PMID: 33163450; PMCID: PMC7607013.
  1. Resolution of the President of the Republic of Uzbekistan dated December 11, 2020 No. PP-4919 "On measures to accelerate the introduction of water-saving technologies in agriculture"
  15. Isaev S., Mardiev SH., Qodirov Z.-Modeling the absorption of nutrients by the roots of plants growing in a salted -Integration of the fao-56 approach and budget. Journal of Critical Reviews ISSN- 2394-5125 Vol 7, Issue 6, 2020.
  16. Isaev S., Qodirov Z., Xamraev K., Atamuratov B., Sanaev X.-Scientific basis for soybean planting in the condition of grassy alluvial soil prone to salinization // Journal of Critical Reviews, Vol 7, Issue 4, 2020.
  17. Isaev S., Qodirov Z., Saylikhanova M. and Fozilov Sh-Influence of elements of irrigation technology of medium and late varieties of soybean on soybean yield-IOP Conf. Series: Earth and Environmental Science 937 (2021) 022129, <https://doi.org/10.1088/1755-1315/937/2/022129>.
  18. Мухамедова, З. Г. (2020). СОВЕРШЕНСТВОВАНИЕ ПРИНЦИПОВ ПРОЕКТИРОВАНИЯ ОБОРУДОВАНИЯ МОНТАЖНОЙ ПЛОЩАДКИ АВТОМОТРИСЫ С УЧЕТОМ НОРМ НАДЕЖНОСТИ И РЕАЛЬНОГО СОСТОЯНИЯ. Известия Транссиба, (1 (41)), 83-91.
  19. Мухамедова, З. Г., & Бахшиллоев, С. Х. (2021). СУЩЕСТВУЮЩАЯ ТЕХНОЛОГИЯ ПОГРУЗКИ И РАЗГРУЗКИ СКОРОПОРТЯЩИХСЯ ГРУЗОВ. Журнал Технических исследований, 4(3).
  20. Мухамедова, З. Г. (2021). МЕТОДИЧЕСКИЕ АСПЕКТЫ ПОДГОТОВКИ КАДРОВ НА ОСНОВЕ ПОТРЕБНОСТЕЙ РЕГИОНОВ. ИННОВАЦИИ В ПЕДАГОГИКЕ И ПСИХОЛОГИИ, 4(9).
  21. Мухамедова, З. Г., & Эргашева, З. В. (2021). ЭКОНОМИКО-МАТЕМАТИЧЕСКАЯ МОДЕЛЬ КОНТЕЙНЕРНОГО БЛОК-ТРЕЙНА. Журнал Технических исследований, 4(3).
  22. Mukhamedova, Z. G. (2019). Analysis and Assessment of Power Efficiency of Special Self-Propelled Railway Rolling Stock. Acta of Turin Polytechnic University in Tashkent, 9(3), 104-109.
  23. Хромова, Г. А., Мухамедова, З. Г., & Юткина, И. С. (2016). Оптимизация динамических характеристик аварийно-восстановительных автотрис. Монография. Научный журнал: «Fan va texnologiya», Ташкент–2016.–253 с.[In.



24. Мухамедова, З. Г. (2015). Динамическая модель для исследования продольных колебаний главной рамы электровоза с учетом установки демпфирующего поглощающего аппарата в автосцепке. Известия Транссиба, (2 (22)), 18-23.
25. Исаева, Л. Б. (2011). Некоторые аспекты процесса формирования профессиональной компетентности иностранных студентов российских технических вузов. Вестник Казанского технологического университета, (8), 322-327.
26. Исаева, Л. Б. (2012). Образовательная среда как предмет психолого-педагогических исследований. Вестник Казанского технологического университета, 15(13), 280-284.
27. Сабитова, Р. Р., & Исаева, Л. Б. (2014). Экология: курс лекций с комментариями и упражнениями для иностранных студентов технических специальностей. Казань: КНИТУ.
28. Z.Z.Qodirov, I.U.Oripov, A.Tagiyev, G.Shomurodova, & M.Bobirova. (2022). WATER-SAVING IRRIGATION TECHNOLOGIES IN SOYBEAN IRRIGATION, EFFECT OF SOYBEAN ON GROWTH AND DEVELOPMENT. European Journal of Interdisciplinary Research and Development, 3, 79-84. Retrieved from <http://ejird.journalspark.org/index.php/ejird/article/view/33>
29. Egamberdiev M.S, Oripov I.U, & Toshev Sh.Sh. (2022). Development of a Method for Measuring the Layered Moisture State of Concrete and Various Bases. Eurasian Journal of Engineering and Technology, 4, 82-84. Retrieved from <https://geniusjournals.org/index.php/ejet/article/view/814>
30. M.S.Egamberdiyev, I.U.Oripov, Sh.Hakimov, M.G.Akmalov, A.U.Gadoyev, & H.B.Asadov. (2022). Hydrolysis during hydration of anhydrous calcium sulfosilicate. Eurasian Journal of Engineering and Technology, 4, 76-81. Retrieved from <https://www.geniusjournals.org/index.php/ejet/article/view/812>
31. Rajabov, O., Gapparova, M., Shodiyev, Z., & Inoyatov, I. (2020). Analysis of the technological process of cleaning raw cotton from small trash. International Journal of Emerging Trends in Engineering Research, 8(9), 6022-6029.
32. Rajabov, O., & Shodiyev, Z. (2019). Analysis of Small Fluctuations of a Multifaceted Mesh under the Influence of Technological Load from the Cleaned Cotton-Raw. International Journal of Advanced Research in Science, Engineering and Technology, 6(10), 11396-9.
33. Shodiyev, Z., Shomurodov, A., & Rajabov, O. (2020, July). The results of the experimental nature of the vibrations of the grid cotton cleaner. In IOP Conference Series: Materials Science and Engineering (Vol. 883, No. 1, p. 012169). IOP Publishing.
34. Shodiyev, Z. O. (2004). On mathematical modeling of the process of separation of cotton from the mesh surface of the cotton separator. In Collection of reports of the Republican scientific-technical conference.–Tashkent: TTLP (pp. 15-17).
35. Мухамедова, З. Г. (2020). СОВЕРШЕНСТВОВАНИЕ ПРИНЦИПОВ ПРОЕКТИРОВАНИЯ ОБОРУДОВАНИЯ МОНТАЖНОЙ ПЛОЩАДКИ АВТОМОТРИСЫ С УЧЕТОМ НОРМ НАДЕЖНОСТИ И РЕАЛЬНОГО СОСТОЯНИЯ. Известия Транссиба, (1 (41)), 83-91.
36. Мухамедова, З. Г., & Бахшиллоев, С. Х. (2021). СУЩЕСТВУЮЩАЯ ТЕХНОЛОГИЯ ПОГРУЗКИ И РАЗГРУЗКИ СКОРОПОРТЯЩИХСЯ ГРУЗОВ. Журнал Технические исследований, 4(3).



37. Мухамедова, З. Г. (2021). МЕТОДИЧЕСКИЕ АСПЕКТЫ ПОДГОТОВКИ КАДРОВ НА ОСНОВЕ ПОТРЕБНОСТЕЙ РЕГИОНОВ. ИННОВАЦИИ В ПЕДАГОГИКЕ И ПСИХОЛОГИИ, 4(9).
38. Мухамедова, З. Г., & Эргашева, З. В. (2021). ЭКОНОМИКО-МАТЕМАТИЧЕСКАЯ МОДЕЛЬ КОНТЕЙНЕРНОГО БЛОК-ТРЕЙНА. Журнал Технические исследований, 4(3).
39. Mukhamedova, Z. G. (2019). Analysis and Assessment of Power Efficiency of Special Self-Propelled Railway Rolling Stock. Acta of Turin Polytechnic University in Tashkent, 9(3), 104-109.
40. Хромова, Г. А., Мухамедова, З. Г., & Юткина, И. С. (2016). Оптимизация динамических характеристик аварийно-восстановительных автомотрис. Монография. Научный журнал: «Fan va texnologiya», Ташкент–2016.–253 с.[In.
41. Мухамедова, З. Г. (2015). Динамическая модель для исследования продольных колебаний главной рамы электровоза с учетом установки демпфирующего поглощающего аппарата в автосцепке. Известия Транссиба, (2 (22)), 18-23.