



## ARTICLE INFO

Received: 26<sup>th</sup> April 2025

Accepted: 29<sup>th</sup> April 2025

Online: 30<sup>th</sup> April 2025

## KEYWORDS

*Epithelium, columnar epithelium, apical and basal poles, skin transplanted, ichthyosis.*

## STRUCTURE AND FUNCTIONAL STATES OF EPITHELIAL TISSUE

**Amirqulov Navro'z To'rayevich**

Scientific Advisor: Senior Lecturer

**Salimova Shahina Farmon qizi**

2nd Faculty of Medicine, 1st-Year Student: Tashkent Medical Academy,

Department of Histology and Medical Biology

<https://doi.org/10.5281/zenodo.15341728>

## ABSTRACT

*Epithelial tissue is one of the four main tissues of the body. I used literature sources with the understanding that epithelial tissue covers all internal cavities and transitional areas of the body, as well as all exposed surfaces, and that it is relevant in medical procedures such as skin grafting. Relevance of the Research: Epithelial tissue is one of the most important tissues in the human body, as it protects the body from external factors, ensures the exchange of substances, and participates in secretion and absorption processes. In recent years, ecological factors, lifestyle changes, viral infections (particularly COVID-19), and the increase in oncological diseases have compelled deeper study of the functional state of epithelial tissues.*

## EPITELIY TO'QIMASINING TUZILISHI VA UNDAGI FUNKSIONAL HOLATLAR

**Amirqulov Navro'z To'rayevich**

Ilmiy rahbar katta o'qituvchi Toshkent Tibbiyot Akademiyasi

Gistologiya va Tibbiy biologiya kafedrası

**Salimova Shahina Farmon qizi**

2-son Davolash fakulteti 1-kurs talabasi

<https://doi.org/10.5281/zenodo.15341728>

## ARTICLE INFO

Received: 26<sup>th</sup> April 2025

Accepted: 29<sup>th</sup> April 2025

Online: 30<sup>th</sup> April 2025

## KEYWORDS

*Epiteliy, silindrsimon epiteliy, apikal va bazal qutblar, teri transplantatsiyasi, ixtioz.*

## ABSTRACT

*Epiteliy to'qimasi tananing to'rtta asosiy to'qimasidan biridir. Men epiteliy to'qimasi tananing barcha ichki bo'shliqlari va o'tish joylarini qamrab olishi va barcha ochiq yuzalarni qoplashi hamda tibbiyotda teri ko'chirib o'tkazish haqida ma'lumotga ega bo'lgan holda adabiyotlardan foydalandim.*

**Tadqiqot dolzarbligi:** *Epiteliy to'qimasi inson organizmidagi eng muhim to'qimalardan biri bo'lib, u organizmni tashqi muhitdan himoya qilish, moddalar almashinuvini ta'minlash, sekretiya va absorbsiya jarayonlarida ishtirok etadi. So'nggi yillarda ekologik omillar, turmush tarzining o'zgarishi, virusli infeksiyalar (xususan, COVID-19) va onkologik kasalliklarning ko'payishi epiteliy to'qimalarining funksional holatini chuqurroq o'rganishga majbur qilmoqda.*



## Kirish

Epiteliy(epithelium) termini ma'nosi "Epi"-ustidan qoplovchi,"tele"-so'rg'ich degan ma'noni bildiradi.Epiteliy nomi birinchi marta terining mikroskopik tuzilishini o'rganilganda tilga olingan va o'sha vaqt terining so'rg'ichsimon qavatini qoplab turgan to'qima sifatida qaraladi.Epiteliy to'qimasi epiteiotsit hujayralarini o'z ichiga oladi.Odam tanasining tashqi va ichki tomonida joylashgan bo'lib ham tashqi ham ichki muhitdan ajratib turadi.Epiteliy mana shu ajratib turish vazifasidan kelib chiqib chegaralovchi to'qima deb ham atasak bo'ladi.Tashqi va ichki muhitdan organizmni chegaralab turar ekan, muhit bilan bevosita bog'lanib turadi.epiteliy to'qimasining hujayralari qatlam-qatlam bo'lib organlarni o'rab oladi.To'qima hujayralari bir-biri bilan tutashib,o'z vazifasiga ko'ra tashqi muhitdan ajralib oladi.To'qimaning asosiy massasini hujayralar massasi tashkil etadi.Epiteliy to'qimasi ikkita yirik qismga:qoplovchi va bez epiteliysiga ajratib o'rganiladi.Ovqat hazm qilish sistemasini qoplab turuvchi epiteliy bevosita moddalar almashinuvida ishtirok etadi,ya'ni parchalangan ovqat moddalarini qon va limfaga so'rilishini ta'minlaydi. Tashqi muhit bilan bog'liq bo'lmagan organlar yuzasini qoplab turadigan epiteliy seroz pardali epiteliy deyiladi.Bunga misol qilib o'pkani tashqi tomondan qoplab turuvchi parda-plevrani misol qilib olsak bo'ladi.Bundan tashqari epiteliy organizmdagi ba'zi endokrin bezlarni ham qoplab turadi.Masalan, qalqonsimon bez, ayrisimon, gipofiz ya'ni odenogipofiz epiteliysi kiradi. Bulardan tashqari, epiteliy to'qimasi organizmni himoya qilish vazifasini ham bajaradi. Teri epiteliysi o'ziga xos morfologik tuzilganligi tufayli organizmni har xil tashqi ta'sirdan ,ya'ni mexanik,kimyoviy ta'sirdan va unga har xil infeksiya kirishidan saqlaydi.Epiteliy to'qimasi kelib chiqishi va bajaradigan funksiyalari turlicha bo'lib, boshqa to'qimalardan o'zining xususiyatlari bilan farq qiladi.

1. Epiteliy to'qimasi har doim bazal membranada yotadi.

2. Epiteliy to'qimasi nerv tomirlar bilan ta'minlangan.

3. Epiteliy to'qimasi yuqori darajada o'z-o'zini regeneratsiya(tiklash) qobiliyatga ega.

4. Epiteliy to'qimasi bir-biriga zich joylashgan plast holdagi hujayralar to'plamidan iborat bo'lib,hujayralararo moddasi bo'lmaydi.

5. Epiteliy to'qimasi bazal membranada joylashganligi sababli, uning tarkibidagi hujayralar qutbli differensiallanish xususiyatga ega, ya'ni hujayralarning apikal va bazal qismlari farqlanadi.

6. Epiteliy to'qimasida qon tomirlar bo'lmaydi,uning hujayralari bazal membrana ostidagi qo'shuvchi to'qimalardan ozuqa moddalarni diffuz yo'li bilan oladi.

Filogenetik klassifikatsiyasi bo'yicha 5 ga bo'linadi:

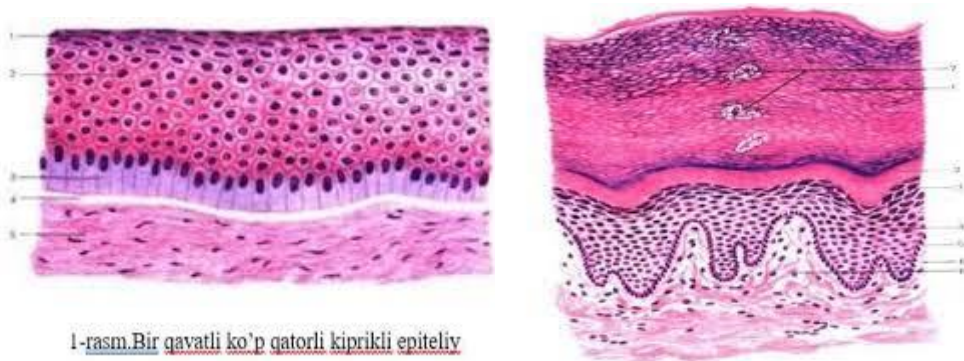
Teri epiteliysi, ichak epiteliysi,buyrak epiteliysi, selomik epiteliy,ependimogial epiteliy .

Morfofunktsional klassifikatsiyasi bo'yicha epiteliy to'qimasining hujayralarini bazal membrana aloqasiga ko'ra: Bir va ko'p qavatli,ko'p qatorli epiteliy.

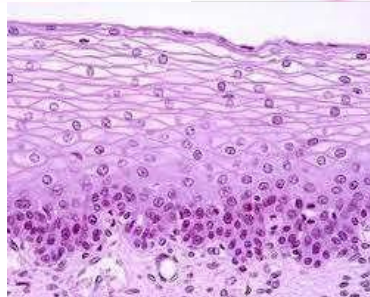
Epiteliy va uning ostida joylashgan biriktiruvchi to'qima orasida asosiy(bazal) membrana bor.Bu membrana hosil bo'lishida har ikkala qo'shni joylashgan to'qima ishtirok etadi.Bir qatlamli epiteliylarda barcha hujayralar o'zlarining bazal uchlari bilan ana shu membranaga tegib tursa,ko'p qatlamli epiteliyda bazal membranaga tegib turuvchi hujayralar qatlami ustiga bu membrana bilan aloqador bo'lmagan hujayralar bir necha qatlam bo'lib

joylashadi. Epiteliyning ayrim turlarida, ayniqsa, silindrsimon epiteliyning maxsus moslamalari tukchalari bo'ladi.

Bir qavatli epiteliy. Bu epiteliyda barcha hujayralarning pastki bazal qismlari bazal membrana bilan bevosita tutashgan bo'lib, bir qator joylashgan bir qavat hujayralardan iborat epiteliydan tashkil topgan. Organizmning ayrim joylarida misol uchun ichaklarda, nafas olish sistemasi epiteliysida uchraydigan bunday epiteliy hujayralari orasida bo'yi-bo'yiga teng bo'lgan bir hujayrali qadoqsimon bez hujayralari ham uchraydi. Bir qavatli epiteliy o'z navbatida yana ikkiga: bir qatorli va ko'p qatorli bo'linadi. Bir qavatli bir qatorli epiteliy hujayrasi bazal membranaga tutashgan bo'lib, yuqoridan erkin, ya'ni apikal qismi tashqi muhit bilan bog'liq bo'ladi. Shu bilan birga bu epiteliy hujayralari, odatda bir xil o'lchamda bo'lib, qolganlariniki oraliqda qolib ketadi. Natijada ularning uchi to'qima yuzasigacha o'sib chiqmaydi. Shuning uchun ularning yadrosi bir tekis joylashmagan bo'ladi. Hujayralarining shakliga qarab yassi, kubsimon va silindrsimon yoki prizmatik epiteliyga bo'linadi. Bir qavatli yassi epiteliy-mezoteliy deb nomlanib, tananing ikkilamchi bo'shlig'i yoki selom bo'shlig'ini hosil qiluvchi mezodermaning hosilasidir. Mezoteliy seroz pardalar-plevra va qorin pardaning parietal va visseral varaqlarini, yurak oldi xaltachasi devorini qoplab oladi. Mezoteliy hujayralari 2 ta yoki 3 ta yassilashgan yadroga ega bo'lib, elektron mikroskop ostida qaraganda qorin bo'shlig'iga qaragan erkin yuzasida mikrovorsinkalar tutadi. Hujayralar bir-biri bilan desmosomalar yordamida bog'lanadi. Mezoteliy yuzasi silliq bo'lganligi uchun ichak peristaltikasida, yurakning qisqarishi, o'pkaning nafas ekskursiyasida, organlarning sirpanma harakatida muhim rol o'ynaydi hamda organlarning o'zaro yopishib qolmasligini ta'minlaydi. Mezoteliy yuksak darajada regeneratsiya qobiliyatga ega bo'ladi. Ajralib turgan hujayralar o'rnini qo'shni hujayralar surilib to'diradi. Patologik holatda ajralib tushgan hujayralar o'rnida teshikchalar hosil bo'ladi.



1-rasm. Bir qavatli ko'p qatorli kiprikli epiteliy



Bir qavatli kubsimon epiteliy - buyrak kanalchalarida, bezlarning chiqaruv naylarida, kichik bronxlarda uchraydi. Kubsimon hujayralarning yadrosi yumaloq shaklda bo'lib hujayra markazida joylashadi. Sekret hujayralar (bez) da sekretsia bilan bog'liq



organellalar taraqqiy etib, sekretor kiritmalar uchraydi. Bir qavatli silindrsimon – epiteliyning hujayralari bilan prizmatik shaklda bo'lib, bir-biriga zich joylashadi. Me'da shilliq pardasini qoplagan prizmatik hujayralar sekretor xususiyatga ega bo'lib, shilliq ishlab chiqaradi. Ichak tarkibidagi epiteliy hujayralarning orasida maxsus shilliq ishlovchi qadahsimon, bakalsimon hujayralar bo'ladi. Bu shilliq ishlovchi hujayralar me'da va ichaklarni shilliq qavatlarini mexanik va kimyoviy ta'sirdan himoya qiladi. Ichak epiteliyining asosiy prizmatik hujayralari ovqatni ichaklarda surilishini ta'minlab beradi.

Bir qatorli silindrsimon epiteliyning yana bir turi tukchali ya'ni tebranuvchi epiteliy tuxum yo'li va bachadon shilliq pardasida uchraydi. Epiteliy hujayralari tebranuvchi tukchalarga ega bo'ladi. Bir qatlamli bir qatorli silindrsimon epiteliyning ayrim turlarini o't pufagi shilliq pardasi, bezlarning chiqaruv yo'llari, buyrakning siydik naychalarida uchratamiz.

Ko'p qavatli epiteliy. Bu epiteliy bir necha qavat hujayralardan tashkil topgan bo'lib, bazal membrana bilan faqat eng birinchi qavat hujayralari orqali tutashib turadi, yuqori qavatlar esa tutashmaydi. Bu epiteliy bir necha xil bo'lib, tarkibidagi qavatlarini tashkil etuvchi hujayralar kubsimon, silindrsimon, o'simtali bo'lishiga qaramasdan, to'qima eng ustki qavatini qoplab turuvchi hujayralarning shakliga qarab nomlanadi. Masalan, to'qimaning ustki qavatini yassi epiteliy qoplab tursa, uni ko'p qavatli yassi epiteliy deyiladi. Ko'p qavatli epiteliy o'z navbatida muguzlanadigan va muguzlanmaydigan turlarga bo'linadi. Epiteliy hujayralarini muguz qavat, ya'ni tangacha hosil qilish xususiyatga ega bo'lsa, to'qimada shu qatlam hosil bo'lsa unda bunday to'qima ko'p qavatli muguzlanadigan epiteliy deyiladi. Binobarin hujayralarda muguzlanish xususiyati bo'lmasa, ya'ni muguz qavat bo'lmasa, bunday epiteliy ko'p qavatli muguzlanmaydigan epiteliy deyiladi. Bulardan keyin uchinchi turi o'zgaruvchan epiteliy ham kiradi.

Ko'p qavatli muguzlanadigan yassi epiteliy. Bu epiteliy hayvonlar terisi yuzasini qoplab turadi. Teri ikki qavatdan tuzilgan: birinchi tashqi epiteliy hujayralaridan tashkil topgan epidermis va ikkinchisi uning ostida joylashgan xususiy derma qavatidan iborat. Teri ostida yog' kletchatkasi bo'lib, tanani turli qismlarida har xil qalinlikda bo'ladi. Morfofunktsional xususiyatiga qarab 5 ta qavat tafovut qilinadi: bazal, tikanaksimon, donador, yaltiroq va muguz qavatlar.

Bazal membranada bir qator silindrsimon hujayralar joylashgani uchun uni bazal qavat deb ataladi. Uning ustida bir necha qavat joylashgan o'siqlik ko'p qirrali hujayralar bo'lib, tikanaksimon hujayralar qavatini hosil qiladilar. Bazal va tikanaksimon qavatdagi hujayralarda maxsus organellalar-tonofibrilla bo'lib tayanch vazifani bajaradi.

Donador qavat tarkibidagi yassilangan duksimon hujayralarning sitoplazmasida fibrilla oqsilidan tashkil topgan-keratogialin donachalari bo'lib, u keyinchalik shox modda-keratinga aylanadi.

Yaltiroq qavat asosan kaft va tovon terilarida uchraydi, hujayralarida yadro bo'lmaydi. Sitoplazmasida oqsil modda-eleidin bilan to'lgan 3-4 qavat yassi hujayralaridir.

Muguz qavat-muguz tangachalardan tashkil topgan o'lik hujayralar bo'lib tangachalar doimo yangilanib turadi, ularni o'rnini ostki qavatdagi hujayralar siljib to'ldiradi. Bazal va



tikanaksimon qavatlar hujayralari bo'linib, ko'payib differensiallashadi, so'ngra muguzlanish jarayoniga uchraydi va yuqori qavatlariga siljib tushib turadi.

Ko'p qavatli muguzlanmaydigan epiteliy-og'iz bo'shlig'ining ichki yuzsini, qizilo'ngachning shilliq qavatini va ko'zning muguz pardasini qoplab turadi. Unda quyidagi qavatlar bor: bazal, tikanaksimon va yopqich.

Ko'p qavatli o'zgaruvchan epiteliy. Bu epiteliy buyrak kosachalari, jomi, siydik yo'llari va siydik pufagining ichki yuzalarini qoplab turadi. A'zolarining siydik bilan to'lgan va to'lmaganligiga qarab epiteliy hujayralarining shakllari o'zgarib turadi. O'zgaruvchan epiteliyda ham 3 ta qavat farqlanadi. 1) bazal qavat-mitoz yo'li bilan ko'payadigan differensiallashgan kubsimon hujayralar qavati; 2) oraliq qavati-bir yoki bir necha qavat bo'lib joylashgan noto'g'ri yoki noksimon hujayralar qavati; 3) yopqich qavati-ustki qavat bo'lib, ko'p yadroli yirik hujayralardan iborat.

Teri transplantatsiyasi. Yumshoq to'qimalarning nuqsonlarini tiklashda teri transplantatsiyasidan foydalanilgan. Teri transplantatsiyasi hozirgacha jarrohlikda kuyish terapiyasi uchun oltin standart sifatida qabul qilingan. Teri grefti - tananing zarar ko'rmagan joyidan sog'lom epitelini olib tashlash jarayoni. Keyinchalik bu sog'lom epiteliy yo'qolgan yoki shikastlangan epitelini qoplash uchun ishlatiladi. Teri transplantatsiyasi katta yaralar, terini buzadigan suyak sinishi yoki terining bir qismini jarrohlik yo'li bilan olib tashlangan joylarda qo'llaniladi. Epiteliy to'qimasi zararlanganda ixtioz, herpes, vitiligo psoriaz kabi kasalliklar yuzaga chiqadi.

### **Ixtioz kasalligi**

Ixtioz (diffuz keratom) - bu irsiy teri kasalligi bo'lib, unda keratinizatsiya jarayoni buziladi. Teri po'stlog'i quruqlashib, kasallikning og'ir holatlarida esa unda tarozilar paydo bo'ladi. Ko'p hollarda ixtioz o'zini erta bolalikda namoyon qiladi.

#### **Sabablari**

Ushbu kasallikning bir necha turi mavjud. Vulgar (oddiy) kasallikning eng keng tarqalgan turi hisoblanadi. Ko'p hollarda bola hayotining 3-oyida belgilari yuzaga chiqib boshlaydi. Shuningdek, lamellar ixtiozi, x-bog'langan. Ixtioz irsiy kasallikdir. Qabul qilingan ixtiozning sababi endokrin tizimning buzilishidir.

#### **Alomatlari**

Alomatlar kasallikning turi va darajasiga bog'liq. Ixtiozning asosiy belgilari: terining qattiq quruqligi va tozalanishi; terining rangining o'zgarishi masalan, terining rangi sariqdan qora ranggacha farq qiladi; plitalar terisida tarozi ko'rinishida oq yoki kulrang ko'rinish, og'ir holatlarda qo'pol jigarrang plitalar hosil bo'ladi. Undan tashqari termoregulyatsiya buzilishi bilan bog'liq muammolar, terlashning pasayishi, kaft va oyoq ostidagi aniq chiziqlar, mo'rt sochlar va teridagi qichishishlar.

#### **Diagnostikasi**

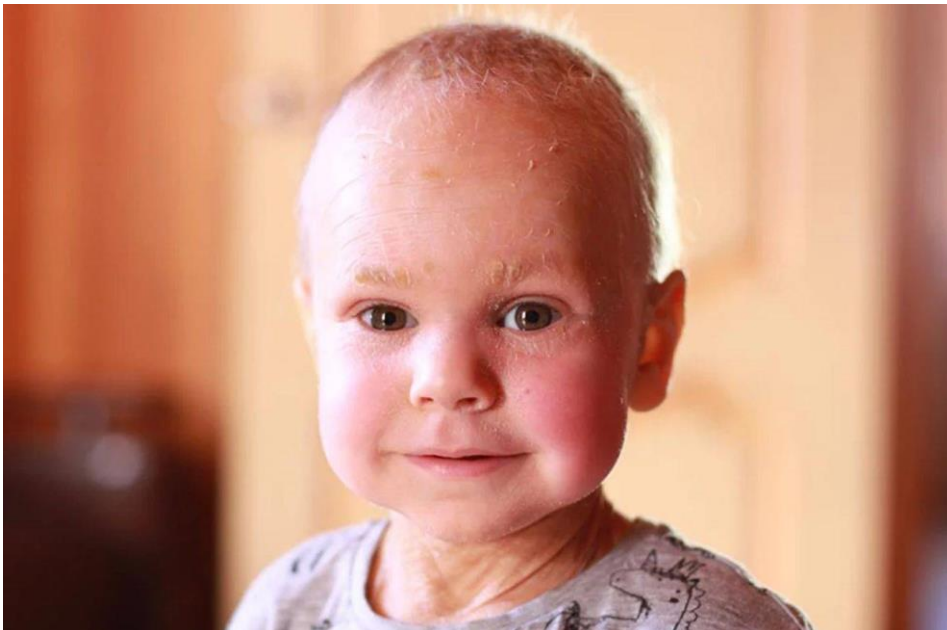Dermatologlar tomonidan kasallik tashxisi mavjud simptomlar asosida amalga oshiriladi. Qoida tariqasida, ixtioz aniq klinik ko'rinishga ega va diagnostikada hech qanday qiyinchiliklarga olib kelmaydi. Bemordan quyidagi tekshiruv usullari o'tkazilishi kerak: terining gistologik tahlili, umumiy va biokimyoviy qon testlari, siydikning umumiy tahlili.

#### **Davolash**

Zamonaviy tibbiyotda ixtiozni to'laqonli davolash choralari aniq emas. Tibbiyotdagi davolash usullari kasallikning simptomlarini kamaytirishi mumkin. Buning uchun quyidagi dori terapiyasi ko'rsatiladi: A, B, C, E vitaminlari va niatsin komplekslari; qalqonsimon bez faoliyatini yaxshilash uchun gormonal dorilar. Mahalliy dorilar va fizik davolanish zarur. Terini namlash uchun malham va kremlar buyuriladi. Salitsil kislotasi yallig'lanishni yengillashtiradi va terini dezinfeksiyalaydi. Fizioterapiyada esa ishlatiladigan muolajalardan terini davolaydigan va qichishishni yengillashtiradigan dorivor vannalar buyuriladi. Kasallikning kechishiga iqlim ta'sir qiladi masalan, sovuq havoda kasallik belgilari yanada kuchayadi. Shuning uchun bemorlarga iliq iqlimga o'tish tavsiya etiladi.

### **Profilaktika**

Ushbu kasallik noaniq harakterga ega bo'lganligi sababli, ixtiozning rivojlanishiga yo'l qo'ymaslik uchun profilaktika choralari mavjud emas.



### **Xulosa**

Barcha epiteliy to'qimalari quyidagi umumiy va muhim xususiyatlarga ega. Barcha epiteliy to'qimalari bir yoki bir necha qatlamli qalin hujayralar varag'idan iborat. Regeneratsiyasi tananing ochiq ichki va tashqi yuzlarida shikastlanib o'zini qayta tiklaydi. Bu jarayon epiteliyda joylashgan ildiz hujayralarining mitoz bo'linishi orqali doimiy ravishda almashinib turar ekan.

### **References:**

1. Shodiyev N.Sh., Dilmurodov N.B. «Sitologiya, gistologiya va embriologiya» Darslik, Toshkent 2015.
2. Ibrohimov Sh.l. va b. "Sitologiya, gistologiya va embriologiya", darslik, T. 2006.
3. Shodiyev N.Sh va b. "Sitologiya, gistologiya va embriologiya", o'quv qo'llanma, T.2006
4. Козлов Н.А "Общая гистология. Ткани домашних млекопитающих животных:" Учебн пособие для вузов СПб: Лан 2004
5. Jo Ann Eurell, Dvm, Phd., Brian L. Frappier, Dvm, Phd "Dellmann's Textbook of Veterinary Histology" Australia ©2006 Blackwell Publishing.



6. Allamurodov M.X. va Dilmurodov N.B. «Hayvonlar anatomiyasi» fanidan amaliy mashg'ulotlar bo'yicha uslubiy qo'llanma. Samarqand 2005
7. Yunusov, H. B., Dilmurodov, N. B., Kuliev, B. A., & Akhmedov, S. M. (2021). The role of coccal microflora in the etiology and pathogenesis of respiratory diseases in lambs of the Karakul breed of Uzbekistan